Protet Stomatol, 2024; 74(1): 79-85
DOI: 10.5114/ps/186426

Leczenie pacjenta z uśmiechem dziąsłowym z wykorzystaniem osteoplastyki kości metodą piezosurgery – opis przypadku

Treatment of a patient with a gummy smile using piezosurgery bone osteoplasty – case report

Kamila Rogowska, Beata Śmielak

Zakład Protetyki Stomatologicznej, Uniwersytet Medyczny w Łodzi
Department of Prosthodontics, Medical University of Lodz
Kierownik: prof. dr hab. n. med. *Beata Dejak*

HASŁA INDEKSOWE:
piezosurgery, uśmiech dziąsłowy, osteoplastyka kości wyrostka zębodołowego, ultracienkie licówki

KEY WORDS:
piezosurgery, gummy smile, alveolar bone process osteoplasty, ultrathin veneers

Streszczenie

Uśmiech dziąsłowy jest defektem estetycznym, który manifestuje się nadmierną ekspozycją dziąseł podczas mowy i uśmiechu. Leczenie uzależnione jest od etiologii. Jeżeli przyczyną jest wyłącznie przerost dziąseł można zastosować gingiwektomię. Jeśli brzeg wyrostka zębodołowego położony jest na poziomie połączenia szkliwno-cementowego - konieczna jest osteoplastyka kości wyrostka zębodołowego. W pracy przedstawiono przypadek leczenia pacjentki z uśmiechem dziąsłowym z wykorzystaniem osteoplastyki kości. Po badaniu podmiotowym, przedmiotowym, wykonaniu dokumentacji fotograficznej zaplanowano leczenie. Po pobraniu wycisków i rejestracji zwarcia wykonano symulację uśmiechu poprzez diagnostyczne nawoskowanie modeli (wax-up), następnie wykonano z klucza silikonowego tymczasowe licówki (mock-up). W znieczuleniu miejscowym przeprowadzono gingiwektomię, a po odsłonięciu płata śluzówkowo-okostnowego osteoplastykę kości za pomocą piezosurgery. Po 6 tygodniach od zabiegu wykonano ultracienkie licówki porcelanowe na podbudowie z dwukrzemianu litu licowane ceramiką skaleniową. Pacjentka była zadowolona z uzyskanych wyników leczenia.

Summary

A gummy smile is an aesthetic defect that is manifested by excessive exposure of the gums when speaking and smiling. Treatment depends on aetiology. If the cause is only due to gingival hypertrophy, gingivectomy may be performed. If the crest of the alveolar process is at the same level as the cemento-enamel junction, osteoplasty of the alveolar bone is necessary. The article presents the case report of a patient with a gummy smile treated with alveolar bone process osteoplasty. After interview, physical examination and photographic documentation, treatment was planned. After taking impressions and registering the occlusion, a smile simulation was performed by diagnostic waxing of the models (wax-up), then temporary veneers were made with the use of silicone index (mock-up). Gingivectomy was performed under local anaesthesia and after elevating full thickness mucoperiosteal flap, bone osteoplasty was performed with the use of piezosurgery. Six weeks after the procedure, ultrathin porcelain veneers were made on a lithium disilicate base and veneered with feldspar ceramics. The patient was satisfied with the treatment results.

Wstęp

W ostatnich latach wzrastają oczekiwania estetyczne pacjentów. Dotyczy to także wyglądu zębów, zwłaszcza przednich. Przed przystąpieniem do wykonania odbudów protetycznych w odcinku przednim bardzo ważna jest diagnostyka i planowanie leczenia. Badanie podmiotowe i przedmiotowe powinno być uzupełnione o dokumentację radiologiczną, fotograficzną, diagnostyczne nawoskowanie modeli (wax-up) i tymczasowe odbudowy z kompozytu (mock-up). Bardzo pomocny jest cyfrowy system projektowania uśmiechu DSD (Digital Smile Design) oparty o program komputerowy, serię zdjęć i filmów. Cyfrowa analiza uśmiechu jest szybka, czytelna i zrozumiała zarówno dla lekarza, jak i pacjenta. Podczas projektowania należy zwrócić uwagę zarówno na mikro, mini jak i makroestetykę. Miniestetyka i mikroestetyka dotyczą zachowania odpowiedniego stosunku wysokości i szerokości zębów względem uzębienia sąsiedniego. Dodatkowo określają one kontur dziąsła oraz wskazują właściwą lokalizację brodawek dziąsłowych. Makroestetyka koncentruje się na analizie twarzy według trzech płaszczyzn przestrzennych. Zgodnie z jej zasadami linia pośrodkowa pomiędzy siekaczami przyśrodkowymi powinna być zgodna z linią pośrodkową twarzy. Brzegi sieczne siekaczy powinny mieć przebieg równoległy do linii źrenicznej. Widoczność zębów w pozycji spoczynkowej względem wargi górnej powinna wynosić od 2 do 4 mm. W estetycznym uśmiechu brzegi sieczne zębów szczęki sięgają oraz przebiegają równolegle do wargi dolnej, natomiast korytarz policzkowy jest niewielki lub nie występuje. Do oceny zależności międzyzębowych pomocna jest reguła złotej proporcji, według której szerokość siekacza przyśrodkowego do siekacza bocznego i siekacza bocznego do mezjalnej części kła wynosi 1,618:1:0,618, a właściwy stosunek szerokości korony względem długości wynosi 75-80%.[19,28]

Coraz częściej w gabinecie stomatologicznym przystępuje się do korygowania zaburzeń harmonii uśmiechu. Jednym z elementów poddawanych korekcie jest zbyt wysoka linia uśmiechu, która implikuje nadmierną ekspozycję dziąseł w uśmiechu i podczas mowy, która przekracza 3 mm.[1] Taki problem definiowany jest jako uśmiech dziąsłowy i dotyczy 10% populacji między 20 a 30 rokiem życia. Częściej występuje u kobiet.[2] Można wyróżnić trzy typy etiologii uśmiechu dziąsłowego, które w pewnych przypadkach mogą być ich kombinacją. Najczęściej występuje etiologia zębodołowo-szkieletowa, rzadziej problem ma podłoże skórno-śluzówkowe czy zębowo-przyzębne.[3] Uśmiech dziąsłowy należy wyeliminować przed pokryciem zębów pracami protetycznymi.

Zależnie od usytuowania brzegu wyrostka zębodołowego względem połączenia szkliwno-cementowego (CEJ) oraz szerokości dziąsła zbitego można określić typ uśmiechu dziąsłowego według Cosleta. Warunkuje on rodzaj terapii jaki należy w danym przypadku zastosować. Typ 1B charakteryzuje się położeniem wyrostka zębodołowego na poziomie CEJ oraz grubą warstwą dziąsła zbitego. Terapia obejmuje gingiwektomię, a następnie osteoplastkę kości poprzedzoną odwarstwieniem płata śluzówkowo-okostnego. Zabieg może być wykonany metodą manualną – wówczas stosowany jest młotek i dłuto. Alternatywą może być technika rotacyjna z wykorzystaniem wiertła lub metoda piezosurgery.

Piezochirurgia to metoda opracowana przez włoskiego chirurga Tomaso Vercellotti w 1988 r. Znajdujące zastosowanie w wielu dziedzinach stomatologii, m.in. w chirurgii periodontologicznej, implantologii, ekstrakcjach zębów, technikach regeneracji kości, ortodoncji i wielu innych.[4] Urządzenie wyposażone jest w system chłodzenia, który zabezpiecza kość przed przegrzaniem.[5] Mechanizm działania urządzenia opiera się na zamianie energii mechanicznej w

postaci napięcia i kompresji w energię elektryczną, tj. efekcie piezoelektrycznym oraz odwrotnym efekcie piezoelektrycznym. Następujące po sobie zmiany kształtu kryształu piezoelektrycznego prowadzą do ruchu końcówki pracującej, która wykonuje linearny wzór wibracji.[11] Urządzenie piezochirurgiczne posiada trzykrotnie wyższą moc od tradycyjnych urządzeń ultradźwiękowych, co pozwala na selektywne cięcie tkanek twardych zmineralizowanych, przy jednoczesnym braku uszkodzenia tkanek miękkich nawet w bezpośrednim kontakcie kocówki z ich powierzchnią.[6]

Metoda wykonania plastyki kości piezosurgery umożliwia przeprowadzenie precyzyjnych i bezkrwawych zabiegów dzięki efektowi kawitacji.[12] Efekt kawitacji ułatwia wgląd w pole operacyjne poprzez minimalizowanie krwawienia.[13] Cięcie jest selektywne, dzięki markerom na końcówkach roboczych, ogranicza możliwość uszkodzenia tkanek miękkich i pozwala na kontrolę głębokości cięcia.[7] Umożliwia to pracę z dużą precyzją, co sprzyja lepszym efektom zabiegu, a także redukuje pooperacyjny dyskomfort.[8,14] Poza tym zabieg jest bezpieczny dla cementu. Prawie całkowicie jest wyeliminowane ryzyko pęknięcia blaszki kostnej.[9] Najbardziej efektywna praca urządzeniem piezosurgery to taka, która wykonywana jest z dużą prędkością przy niewielkim nacisku końcówki, dzięki czemu minimalizowana jest ilość energii przekształcana w ciepło, zatem metoda nie traumatyzuje kości termicznie, a gojenie przebiega w sposób szybki.[12] Główną wadą techniki jest stosunkowo długi czas pracy oraz ograniczone pole widzenia spowodowane intensywnym strumieniem soli fizjologicznej podczas chłodzenia.[13,18] Często dochodzi do złamania końcówek w trakcie zabiegu, które jak i sam sprzęt są kosztowne. Należy także dodać, że metoda jest trudna i wymaga doświadczenia operatora.[14,27] Długoczasowa stabilność dziąsła brzeżnego uzyskanego w wyniku wydłużenia korony zależy przed wszystkim od integralności szerokości biologicznej. Pomiędzy dnem kieszonki dziąsłowej i grzbietem wyrostka powinna być zachowana odległość około 2 mm dla przyczepu łącznotkankowego i nabłonkowego. Jeżeli do szerokości biologicznej zostaje zaliczona jeszcze głębokość rowka dziąsłowego, minimalne odstęp pomiędzy nowym dziąsłem brzeżnym i grzbietem wyrostka zębodołowego powinien wynosić 3 mm. Jeżeli odległości te nie zostaną zachowane, należy liczyć się z zaburzeniami efektu estetycznego, który pociągnie za sobą konieczność podjęcia nowych zabiegów terapeutycznych.[10]

W artykule opisano przypadek pacjentki, u której leczenie przeprowadzono z wykorzystaniem techniki piezosurgery.

Opis przypadku

Pacjentka w wieku 40 lat zgłosiła się w celu leczenia protetyczno-estetycznego. Przeprowadzono badanie podmiotowe, przedmiotowe, diagnostykę radiologiczną (CBCT) oraz wykonano dokumentację fotograficzną (ryc. 1). Stwierdzono: brak zęba 15, braki zębów 24, 26, które były uzupełnione nieszczelnym mostem 24-27, nieprawidłową pozycję w łuku zębów 12, 22 kl. II grupy II, „uśmiech dziąsłowy", przebarwienie i skrócenie pozostałych zębów. W pierwszej wersji leczenia zaproponowano: zdjęcie mostu, wykonanie tymczasowych koron jednolitych kompozytowych na zęby 25 i 27 oraz leczenie ortodontyczne. Następnie po leczeniu ortodontycznym

Ryc. 1.Zdjęcie wewnątrzustne – stan przed leczeniem.

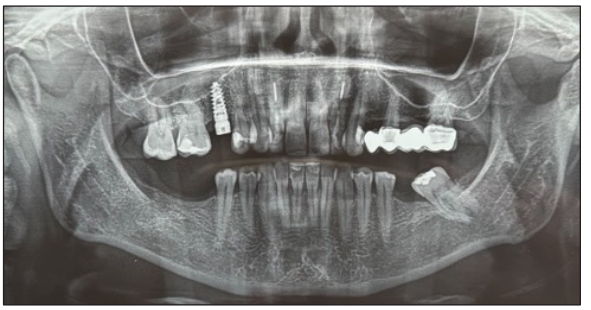

Ryc. 2. Zdjęcie pantomograficzne.

Ryc. 3. Diagnostyczne nawoskowanie modelu – wax up.

i okresie retencji – wykonanie implantu w miejsce brakującego zęba 15, nowego mostu 25-27 oraz licówek porcelanowych na zęby 14-23. Po konsultacji z ortodontą, który przewidywał czas leczenia na około 2-3 lata i okres retencji trwający 2 lata, pacjentka nie zdecydowała się na ten wariant leczenia. Pacjentka na stałe mieszka poza granicami kraju i niemożliwe byłby przyjazdu na wizyty ortodontyczne raz na 1-2 miesiące. W związku z tym zaproponowano następny wariant leczenia: wprowadzenie implantu w miejsce brakującego zęba 15, a po 5 miesiącach, po kontroli radiologicznej osteointegracji, wykonanie diagnostycznego nawoskowania modeli (wax-up), zaprojektowanie w programie DSD nowych uzupełnień protetycznych, na ich podstawie wykonanie osteoplastyki kości wyrostka zębodołowego, po kolejnych 6 tygodniach: leczenie endodontyczne zębów 12, 22 i wykonanie wkładów koronowo-korzeniowych, wymianę mostu, wykonanie korony na implancie, wykonanie licówek no-prep na zęby 14-23. Pacjentka zaakceptowała taki plan leczenia i związane z nim koszty. Leczenie rozpoczęto od wprowadzenia implantu w miejsce brakującego zęba 15. Po 5 miesiącach od implantacji wykonano zdjęcie pantograficzne, potwierdzające osteointegrację (ryc 2). Następnie pobrano wyciski masą alginatową (Kromopan, Lascod) oraz zarejestrowano zwarcie masą bisakrylanową (Luxabite, DMG) w celu diagnostycznego nawoskowania modeli – wax up (ryc. 3). Na jego podstawie zaplanowano zabieg osteoplastyki kości wyrostka zębodołowego w okolicy zębów 11 i 21. Przed zabiegiem wykonano znieczulenie miejscowe 4% Ubistesini (3M ESPE). Następnie kalibrowanym zgłębnikiem przeprowadzono pomiary głębokości kieszonek dziąsłowych, położenia CEJ oraz brzegu wyrostka zębodołowego. Za pomocą suwmiarki zmierzono długość koron na modelu diagnostycznym (wax-up) i pomiar ten przeniesiono do jamy ustnej pacjentki punktując za pomocą igły na powierzchni błony śluzowej zenity górnych siekaczy (ryc. 4). Następnie skalpelem wykonano gingiwektomię. Płat śluzówkowo-okostnowy odwarstwiono raspatorem (ryc. 5). Plastykę kości wyrostka

Ryc. 4. Określenie za pomocą suwmiarki zasięgu osteoplastyki kości.

Ryc. 5. Stan po odwarstwieniu płata śluzówkowo-okostnowego.

Ryc. 6. Stan po zreponowaniu płata śluzówkowo-okostnowego i zaszyciu rany.

Ryc. 7. Stan po wykonaniu mock-up.

Ryc. 8. Stan po wygojeniu kości wyrostka i preparacji zębów.

Ryc. 9. Uzupełnienia protetyczne na modelu roboczym.

zębodołowego wykonano z wykorzystaniem aparatu VarioSurg3 (NSK) z chłodzeniem solą fizjologiczną. Po usunięciu i wymodelowaniu kości powierzchnię zębów wygładzono kiretami. Ranę zaszyto nićmi monofilamentowymi Dafilon (Braun) (ryc. 6) i założono tymczasowe uzupełnienia protetyczne – mock-up (Luxatemp, DMG) (ryc. 7). Zalecono dietę półpłynną, delikatne szczotkowanie i nitkowanie oraz płukanie jamy ustnej płukankami z chlorheksydyną. Po 2 tygodniach zdjęto szwy. Po 6 tygodniach od zabiegu rozpoczęto procedury związane w wykonywaniem docelowych uzupełnień protetycznych: korony na podbudowie z tlenku cyrkonu na łączniku hybrydowym tytanowo/cyrkonowym implantu w miejscu brakującego zęba 15, most na podbudowie z tlenku cyrkonu 25-27 oraz licówki na podbudowie z dwukrzemianu litu licowane ceramiką skaleniową na zęby 14-23. Zęby 12 i 22 zostały wcześniej zaopatrzone we wkłady koronowo-korzeniowe. Po odpowiednim przygotowaniu zębów (ryc. 8) pobrano wyciski robocze masę elastomerową (Express, 3M ESPE) oraz zarejestrowano zwarcie masą bisakrylanową (Luxabite, DMG). Po tygodniu otrzymano gotowe uzupełnienia protetyczne (ryc. 9), które po kontroli zacementowano adhezyjnie (Panawia 2.0, Kuraray). Uzyskano dobry efekt estetyczny (ryc. 10), który utrzymuje się od 8 lat (ryc. 11).

Ryc. 10. Stan po zakończeniu leczenia.

Ryc. 11. Stan po zakończeniu leczenia po 8 latach.

Podsumowanie

Leczenie protetyczne w strefie estetycznej powinno być dobrze przemyślane i zaplanowane. Często jest to leczenie interdyscyplinarne wymagające współpracy protetyka z periodontologiem. Nowoczesne programy komputerowe i diagnostyczne nawoskowanie modeli ułatwiają komunikację między pacjentem, lekarzem i technikiem. Pacjent może aktywnie uczestniczyć w procesie projektowania przyszłych uzupełnień protetycznych, a technik i lekarz przewidzieć problemy techniczne i w miarę szybko je rozwiązać. Zabieg wydłużenia koron klinicznych jest obecnie jedną z najczęściej wykonywanych w ramach leczenia przedprotetycznego procedur i metodą z wyboru w leczeniu uśmiechu dziąsłowego typu 1B wg Cosleta. Metoda piezosurgery jest polecaną techniką do wykonania zabiegów osteoplastki kości. Pozwala uzyskać dobry efekt estetyczny przy niewielkim bólu pozabiegowym, oraz dobre gojenie. Często po zabiegu osteoplastyki w odcinku przednim występuje wskazanie do pokrycia zębów licówkami. Dobrym rozwiązaniem, w wybranych przypadkach klinicznych, są ultracienkie licówki porcelanowe o grubości od 0,2 do 0,5 mm w zależności od zastosowanych materiałów, które w zależności od warunków morfologicznych, nie wymagają preparacji zębów (licówki no-prep) lub przewidują minimalną preprację (do 5%) w obrębie szkliwa. Zapewniają one długotrwały, sprawdzony efekt kliniczny i estetyczny.[11,12]

Piśmiennictwo

1. *Goncalves KJ, Agnoletto GG, Fernandes da Cunha L, Mueller Storrer C, Deliberador TM:* Periodontal plastic surgery for treatment of gummy smile with cosmetic restoration treatment. RSBO 2017; 14: 50-55.
2. *Moura D, Lima E, Lins R, Souza R, Martins A, Gurgel B:* The treatment of gummy smile: integrative review of literature. Rev Clin Periodonticia Implantol Rehabil Oral 2017; 10: 26-28.
3. *Izraelowicz-Djebali E, Chabre C:* Gummy smile: orthodontic or surgical treatment? Rev Orthop Dento Faciale 2015; 18: 102-119.
4. *Jaishree TK, Premkumar K, Yashodha SR, Nirmmal MT:* Piezosurgery: Ultrasonic bone surgery in periodontics and oral implantology – Review. Int J App Dent Sci 2015; 1(5): 19-22.
5. *Walsh LJ:* Piezosurgery: an increasing role in dental hard tissue surgery, Australasian Dental Practice 2007; 5: 52-56.
6. *Niranjani K, Jaiganesh R:* Piezosurgery and its clinical applications in periodontics. Journal of Pharmaceutical Research and Clinical Practice 2014; 4(1): 84-88.
7. *Sohn DS, Ahn MR, Lee WH, Yeo DS, Lim SY:* Piezoelectric osteotomy for intraoral harvesting of bone blocks. Int J Periodontics Restorative Dent 2007; 27(2): 127-131. PMID: 17514884.
8. *Stupka M:* Przygotowanie wąskiego wyrost-

ka zębodołowego do zabiegu implantacji poprzez jego rozszczepienie. Technika piezoelektryczna. Implantoprotetyka 2009; X, 2, 14-20.
9. *Pooja MP, Dinesh H, Ulhas SM, Smita VP:* Role of Ultrasonic Bone Surgery Device (Piezosurgery®) in Harvesting Intraoral Autogenous. Bone Graft – A Case Report. Inter J Recent Trends Sci Technol 2012; 3(2): 59-62.
10. *Gurel G:* Licówki porcelanowe. Wiedza i sztuka. Wydawnictwo Kwintesencja. Warszawa 2009, s. 152.
11. *Śmielak B, Armata O, Bojar W:* A prospective comparative analysis of the survival rates of conventional vs no-prep/minimally invasive veneers over a mean period of 9 years, Clinical Oral Investigations 2022; 26, 3: 3049-3059.
12. *Śmielak B, Armata O, Bociong K.* Clinical longevity and trend analysis of 801 ultrathin ceramic veneers: A clinical cohort study. J Prosthet Dent 2022; s. 1-9.

Zaakceptowano do druku: 23.03.2024 r.
Adres autorów: 92-216 Łódź, ul. Pomorska 251.
© Zarząd Główny PTS 2024.