

# Rehabilitacja protetyczna pacjenta z oligodoncją i niedorozwojem bezzębnych wyrostków zębodołowych po przebytych leczeniu onkologicznym w obrębie części twarzowej czaszki – opis przypadku

## Prosthetic rehabilitation of a patient with oligodontia and underdevelopment of toothless alveolar processes after oncological treatment in the facial part of the skull – case report

*Elżbieta Wojtyńska<sup>1</sup>, Bohdan Bączkowski<sup>1</sup>, Dariusz Mateńko<sup>2</sup>,  
Elżbieta Mierzwińska-Nastalska<sup>1</sup>*

<sup>1</sup> Katedra Protetyki Stomatologicznej, Warszawski Uniwersytet Medyczny  
Department of Prosthodontics, Medical University of Warsaw  
Kierownik: prof. dr hab. n. med. *Jolanta Kostrzewa-Janicka*

<sup>2</sup> Zakład Chirurgii Stomatologicznej, Warszawski Uniwersytet Medyczny  
Department of Oral Surgery, Medical University of Warsaw  
Kierownik: prof. dr hab. n. med. *Andrzej Wojtowicz*

---

---

### HASŁA INDEKSOWE:

leczenie protetyczne, pacjenci młodociani, oligodoncja, terapia onkologiczna

---

---

---

---

### KEY WORDS:

prosthetic treatment, adolescent patients, oligodontia, oncological therapy

---

---

### *Streszczenie*

*Rehabilitacja protetyczna pacjentów młodocianych z zaburzeniami w obrębie układu stomatognatycznego, wynikającymi z wad wrodzonych lub nabytych jest leczeniem skomplikowanym i wielospecjalistycznym. Nieprawidłowości te manifestują się brakami w uzębieniu, zaburzeniami liczby czy kształtu zębów, malformacjami podłoża protetycznego, prowadząc do dysfunkcji żucia, mowy, połykania i oddychania. Wpływają również na wygląd chorego, przyczyniając się do obniżenia samooceny pacjentów młodocianych. Ze względu na intensywny rozwój układu ruchowego narządu żucia i wpływ tych zaburzeń na tkanki oraz funkcje układu stomatognatycznego ważne jest wczesne rozpoczęcie leczenia z uwzględnieniem stomatologicznej terapii wielospecjalistycznej, wspomaganą opieką psychologiczną i logopedyczną.*

### *Summary*

*Prosthetic rehabilitation of adolescents with disorders, either congenital or acquired, within the stomatognathic system is complicated and multi-specialist. These abnormalities are manifested by deficiencies in the number of teeth, shape disorders, malformations of the prosthetic base, leading to chewing, speech, swallowing and breathing dysfunction. They also affect the patient's appearance, contributing to the diminished self-esteem of adolescents. Due to the intensive development of the masticatory system and the impact of these disorders on the tissues and functions of the stomatognathic system, it is important to start treatment early, taking into account the dental multi-specialist therapy, with the support of a psychologist and a speech therapist.*

## Wstęp

Wrodzone wady rozwojowe są przyczyną powstawania wielu nieprawidłowości w obrębie jamy ustnej. Leczenie protetyczne najczęściej jest przeprowadzane u pacjentów z hipodoncją, oligodoncją, rozszczepami warg i podniebienia oraz dysplazją ektodermalną.

Agenezja zębów, dotycząca zarówno uzębienia mlecznego, jak i zębów stałych, jest najczęściej spotykanym zaburzeniem rozwojowym. W postępowaniu klinicznym, w zależności od liczby brakujących zębów stosowana jest klasyfikacja, według której hipodoncja oznacza wrodzony brak mniej niż sześciu zębów, oligodoncja to brak sześciu lub więcej zębów i anodoncja, która określa braki wszystkich zawiązków.

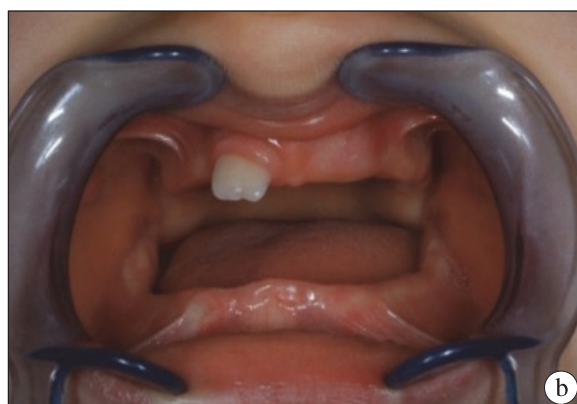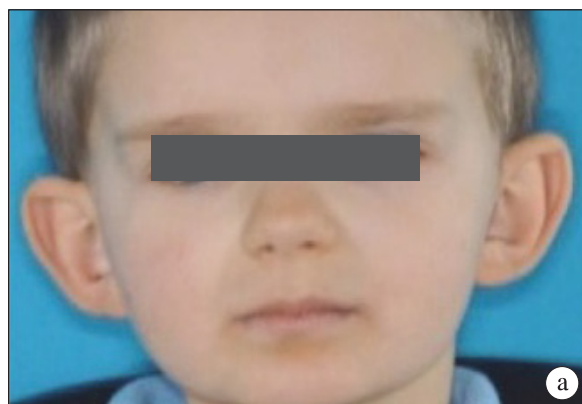W przypadku hipodoncji udowodniono patogenne działanie czynników zarówno genetycznych, jak również środowiskowych. Badania kliniczne potwierdziły rodzinne występowanie hipodoncji oraz wpływ mutacji wielu genów, między innymi PAX9, EDA, GJB6 na proces odontogenezy. Wśród czynników egzogennych wymienia się zakażenie ciężarnej matki wirusem różyczki, urazy, chemio- i radioterapię. Hipodoncję stwierdza się również w przebiegu wrodzonych zaburzeń rozwojowych o podłożu genetycznym, takich jak: dysplazja, zespół ektodermalny, rozszczep wargi i podniebienia czy zespół Downa.

Oligodoncja, podobnie jak hipodoncja, może występować samodzielnie (oligodoncja izolowana) lub łącznie z innymi zaburzeniami tkanek i narządów pochodzących z ektodermy i mezodermy. W uzębieniu stałym najczęściej obserwuje się brak bocznych zębów siecznych i drugich zębów przedtrzonowych w szczęce oraz przyśrodkowych siekaczy i drugich zębów przedtrzonowych w żuchwie. Zaburzeniom ilościowym często towarzyszą nieprawidłowości dotyczące wielkości, kształtu, czasu i miejsca wyrzynania pozostałych zębów.<sup>1-5</sup>

Obserwuje się wzrost liczby pacjentów młodocianych, którzy w dzieciństwie zostali poddani terapii chirurgicznej, bądź leczeniu skojarzonemu nowotworów w obrębie głowy i szyi. W tej grupie pacjentów w zależności od wieku dziecka, rozpoznania, rodzaju terapii oraz rozległości procesu nowotworowego występują nie tylko nieprawidłowości układu stomatognatycznego, wynikające bezpośrednio z zabiegów chirurgicznych terapii przeciwnowotworowej ale również zaburzenia będące wynikiem oddziaływania chemioterapeutyków czy promieniowania jonizującego na tkanki w okresie ich intensywnego wzrostu. Na podejmowane decyzje terapeutyczne często mają wpływ deformacje tkanek i nieprawidłowości rozwojowe w obrębie części twarzowej czaszki, klasyfikowane jako odległe następstwa chemio- i radioterapii, stosowanej w młodym wieku. Zakres i rodzaj zaburzeń zależą od takich czynników, jak lokalizacja procesu nowotworowego, sposób leczenia, wiek pacjenta, intensywność procesów wzrostowych, wpływ terapii na proces odontogenezy.<sup>6-11</sup>

## Opis przypadku

Dziecko w wieku 8 lat zostało skierowane na konsultację protetyczną do ośrodka uniwersyteckiego. Z wywiadu uzyskano informację, że w 2-gim roku życia dziecka zdiagnozowano narastający guz szyi po stronie prawej i na lewej gałęzi żuchwy, z towarzyszącym porażeniem prawego nerwu okoruchowego. W obrazie rezonansu magnetycznego głowy i szyi stwierdzono nieprawidłową litą masę wnikającą w obręb czaszki. Wykonano biopsję zmiany, materiał poddano badaniu histopatologicznemu. Stwierdzono nowotwór złośliwy – *rhabdomyosarcoma alveolare*. Leczenie rozpoczęto wg. onkologicznego schematu. W trakcie chemioterapii nastąpiła regresja guza, który usunięto z okolicy kąta żuchwy po stronie prawej, a następnie przeprowadzono dwuetapową

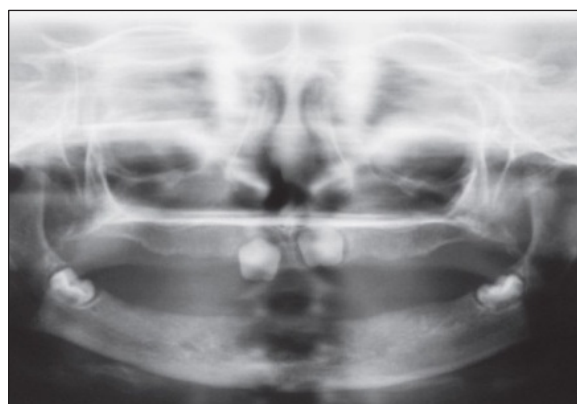


Ryc. 1. a – zdjęcie zewnętrzne pacjenta z ciężką oligodoncją, b – zdjęcie wewnętrzne.

radioterapię i leczenie podtrzymujące. Po zakończeniu leczenia onkologicznego na kolejnych wizytach kontrolnych nie stwierdzono cech wznowy.

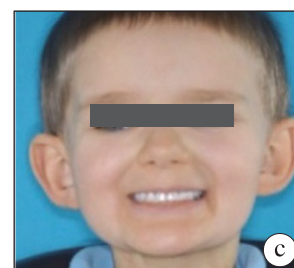
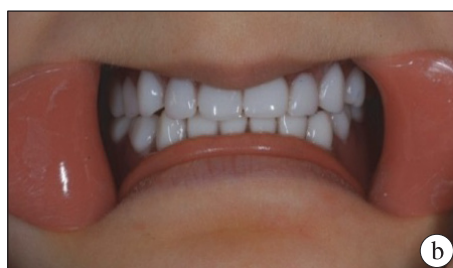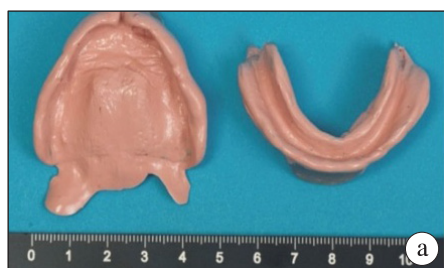W badaniu zwracał uwagę niski wzrost i drobna budowa ciała, klinicznie stwierdzono nieprawidłowości w obrębie układu stomatognatycznego. W jamie ustnej widoczna częściowo wyrżnięta korona kliniczna zęba 11. Na zdjęciu pantomograficznym stwierdzono obecność niewyrżniętych zębów 12, 36, 46. Rozpoznano ciężką oligodoncję i niedorozwój bezzębnych wyrostków zębodołowych (ryc. 1 a,b). Nie zaobserwowano cech radiologicznych charakterystycznych dla formujących się korzeni (ryc. 2). Zaburzenia w obrębie układu stomatognatycznego były najprawdopodobniej kompilacją wady wrodzonej i terapii skojarzonej procesu nowotworowego.

W pierwszym etapie leczenia protetycznego zastosowano protezę całkowitą górną

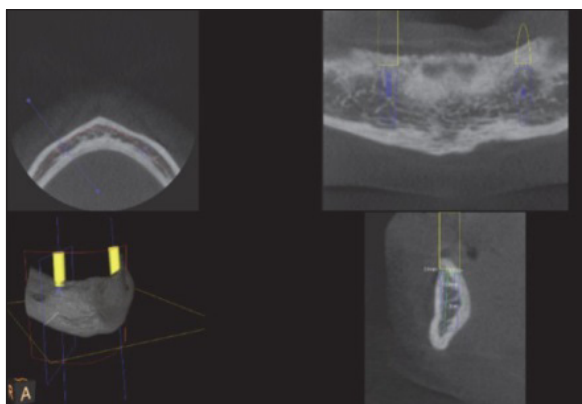


Ryc. 2. Zdjęcie pantomograficzne pacjenta z ciężką oligodoncją.

pokrywającą koronę kliniczną zęba 11, oraz protezę całkowitą dolną (ryc. 3 a,b,c). Stwierdzono szybką adaptację pacjenta do wykonanych uzupełnień protetycznych. Ustalono indywidualny harmonogram wizyt kontrolnych, mając na uwadze dynamikę wzrostu pacjenta i zmiany w obrębie pola protetycznego. Badanie wieku kostnego przeprowadzone w 10-tym roku



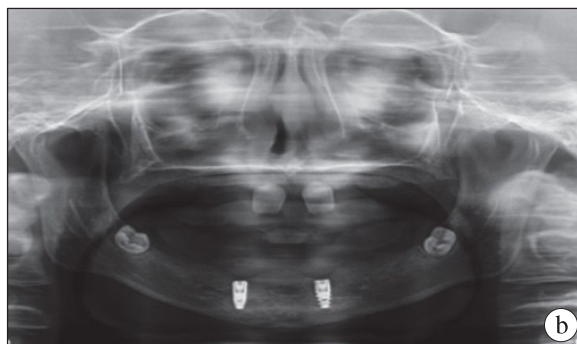
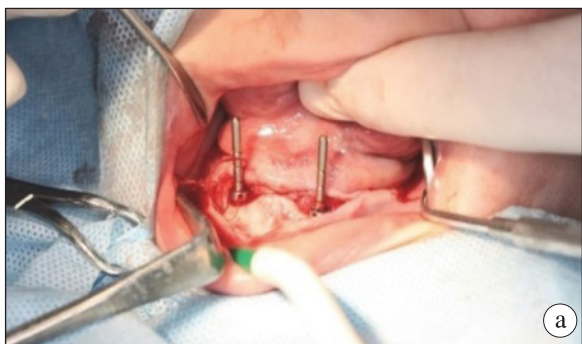
Ryc. 3. Rehabilitacja protetyczna pacjenta z ciężką oligodoncją, a – proteza całkowita górna pokrywająca koronę kliniczną zęba 11 i konwencjonalna proteza całkowita dolna, b – zdjęcie wewnętrzne z protezami, c – zdjęcie zewnętrzne.



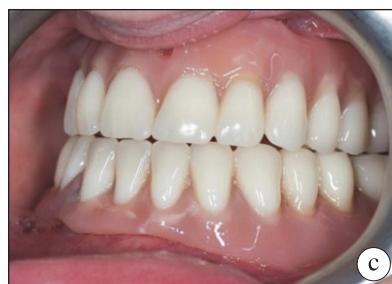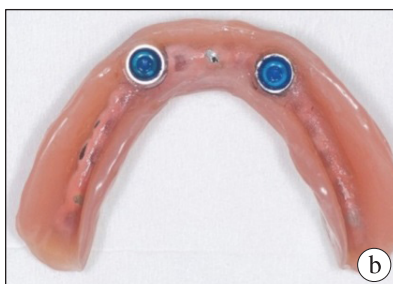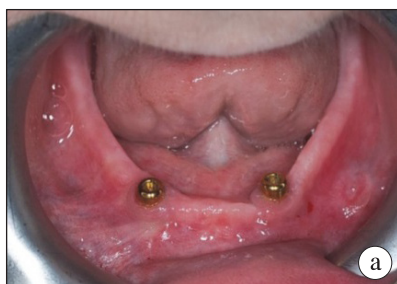**Ryc. 4.** Skany CBCT obrazujące stan podłoża kostnego w żuchwie w obszarze pomiędzy otworami bródkowymi u pacjenta z ciężką oligodontcją.

życia wykazało, że wiek szkieletowy odpowiada chłopcu 6-letniemu, dziecko następnie zostało poddane leczeniu hormonem wzrostu. Pomimo kuracji hormonalnej nie zaobserwowano znacznego wzrostu części twarzowej czaszki. Pacjent pozostawał pod stałą opieką zespołu protetycznego przez 4 lata. Ze względu na bardzo trudne warunki podłoża

protetycznego w żuchwie, szablą, słabo wykształconą w 3 płaszczyznach część zębodołową żuchwy i niezadowolające utrzymanie protezy całkowitej dolnej rozważono wprowadzenie 2 implantów w odcinku przednim żuchwy, zapewniających retencję protezy całkowitej typu OVD. W celu oceny warunków kostnych wykonano badanie tomograficzne (wykorzystując tomografię wiązki stożkowej – CBCT), (ryc. 4). Po konsultacji ze specjalistami z zakresu onkologii i endokrynologii, którzy nie stwierdzili przeciwwskazań do przeprowadzenia proponowanego leczenia w wieku 12 lat, w znieczuleniu ogólnym wprowadzono implanty w miejscu odpowiadającym zębom 33, 43 (ryc. 5 a,b). Pacjent użytkował protezy podścielone metodą bezpośrednią miękkim materiałem na bazie silikonu. Po odsłonięciu implanty zaopatrzone w elementy retencyjne typu „Locator” i wykonano górną i dolną protezę typu OVD, co zapewniło bardzo dobrą retencję nowych uzupełnień (ryc. 6 a,b,c).



**Ryc. 5.** Rehabilitacja implantoprotetyczna pacjenta z ciężką oligodontcją, a – zdjęcie śródzabiegowe, b – zdjęcie OPG wykonane po zakończonym etapie chirurgicznym.



**Ryc. 6.** Rehabilitacja implantoprotetyczna pacjenta z ciężką oligodontcją, a – zdjęcie wewnątrzustne, widoczne elementy retencyjne typu „Locator”, b – dolna proteza typu OVD z widocznymi matrycami, c – uzupełnienia protetyczne w jamie ustnej pacjenta.

## Podsumowanie

Rehabilitacja pacjentów z zaburzeniami rozwojowymi wrodzonymi i nabytymi jest leczeniem trudnym, wymagającym współpracy lekarzy wielu specjalności. Obraz kliniczny schorzenia, możliwe odmiany kliniczne, zaburzenia tkanek i narządów i wynikające z tego dysfunkcje czynnościowe dotkniętych układów, komplikują leczenie. Do tego dochodzą zmiany w wyglądzie chorych, mających ogromny wpływ na ich psychikę i samopoczucie. Widoczne braki w uzębieniu oraz nieprawidłowości dotyczące kształtu zębów są przyczyną stygmatyzowania i odrzucenia ich przez rówieśników. Z tych powodów odbudowa uzębienia powinna być przeprowadzona możliwie jak najwcześniej. Ważne jest wczesne rozpoczęcie leczenia w dzieciństwie z uwzględnieniem terapii interdyscyplinarnej. W opisanym przypadku stwierdzono ciężką oligodoncję, i niedorozwój bezzębnych wyrostków zębołowych oraz liczne nieprawidłowości, które skutkowały zaburzeniami czynności żucia, mowy, połykania i oddychania. Zaburzenia w obrębie układu stomatognatycznego były najprawdopodobniej skutkiem wady wrodzonej i leczenia skojarzonego procesu nowotworowego.<sup>12,13</sup> Niezmiernie istotne było po wczesnej rehabilitacji protetycznej uwzględnienie także opieki psychologicznej oraz logopedycznej. Ze względu na bardzo trudne warunki podłoża protetycznego w żuchwie i problemy dziecka z utrzymaniem konwencjonalnej protezy całkowitej dolnej w jamie ustnej, wzięto pod uwagę możliwości wdrożenia leczenia implantoprotetycznego.<sup>14,15</sup> W przypadku pacjentów młodocianych z anodoncją bądź ciężką oligodoncją dotyczącą zarówno uzębienia mlecznego, jak i stałego w obrębie dolnego łuku zębowego, kiedy stwierdza się brak retencji i obiektywne trudności w użytkowaniu protezy całkowitej dolnej, jest możliwe wzięcie pod uwagę implantoprotetycznej metody leczenia. W

zależności od wieku dziecka i zakończenia procesów wzrostowych w obszarze zabiegowym należy rozważyć wprowadzenie pojedynczego wszczepu w obrębie szwu pośrodkowego, bądź dwóch w obszarze pomiędzy otworami bródkowymi i następnie wykonanie protezy typu OVD wspartej o implanty z zaczepami precyzyjnymi. Dzięki takiej możliwości, pomimo młodego wieku pacjenta, zdecydowano się na wprowadzenie 2 implantów w odcinku przednim żuchwy, zapewniających retencję protezy całkowitej typu OVD.

Odbudowa utraconych i uszkodzonych tkanek układu stomatognatycznego, przywrócenie prawidłowych relacji międzyszczękowych i funkcji żucia, mowy, połykania, ruchów żuchwy, poprawy wyglądu – były kluczowe dla obciążonego schorzeniem pacjenta. Uzyskano zadowalający efekt leczenia, w tym diametralną poprawę jakości życia młodego pacjenta. Ustalono indywidualny harmonogram wizyt kontrolnych, uzależniony od profilu wzrostowego dziecka i stopnia rozwoju układu stomatognatycznego.

## Piśmiennictwo

1. *Kotsiomi E, Kassa D, Kapari D*: Oligodontia and associated characteristics: assessment in view of prosthodontic rehabilitation. *Eur J Prosthodont Restor Dent* 2007; 15: 55-60.
2. *McNamara C, Foley T, McNamara CM*: Multidisciplinary Management of Hypodontia in Adolescents: Case Report; *J Canadian Dental Assoc* 2006; 72, 8: 740-746.
3. *Polder BJ, Van 't Hof MA, Van der Linden FP, Kuijpers-Jagtman AM*: A meta-analysis of the prevalence of dental agenesis of permanent teeth. *Community Dent Oral Epidemiol* 2004; 32: 217-226.
4. *Singer SL, Henry PJ, Lander ID*: A treatment planning classification for oligodontia. *Int J Prosthodont* 2010; 23: 99-106.
5. *Worsaae N, Jensen BN, Holm B, Holsko J*:

- Treatment of severe hypodontia–oligodontia – an interdisciplinary concept. *Int J Oral Maxillofac Surg* 2007; 36: 473-480.
6. *Daszkiewicz M, Kozarzewska M, Olczak-Kowalczyk D, Krasuska-Sławińska E, Daniluk I, Świąszkowska E, Daszkiewicz P*: Postępowanie stomatologiczne u dzieci poddanych terapii przeciwnowotworowej. Opis dwóch przypadków. *Nowa Stomatol* 2009; 3: 64-67.
  7. *Olczak-Kowalczyk D, et al.*: Problemy stomatologiczne u dzieci z chorobami nowotworowymi. Doświadczenia własne. *Nowa Stomatol* 2003; 26, 4: 175-179.
  8. *Olczak-Kowalczyk D, et al.*: Wybrane problemy stomatologiczne pacjentów poddanych terapii przeciwnowotworowej na podstawie klasyfikacji CTCAE v 3.0. Część I. *Stomatol Współ* 2007; Suppl 1, 14(1); 20-27.
  9. *Cierech M, Mierzwińska-Nastalska E*: Zastosowanie wszczepów śródkostnych jako filarów dla stałych uzupełnień protetycznych u dzieci i młodzieży – przegląd piśmiennictwa. *Protet Stomatol* 2013; 63(1): 28-34.
  10. *Cierech M, Mierzwińska-Nastalska E*: Zastosowanie wszczepów śródkostnych jako wsparcia dla protez ruchomych u dzieci i młodzieży z ciężką oligodontcją – przegląd piśmiennictwa. *Protet Stomatol* 2013; 63 (2): 140-146.
  11. *Wojtyńska E, Bączkowski B, Przybyłowska D, Cierech M, Mierzwińska-Nastalska E, Zadurska M*: A multidisciplinary treatment of patients with craniofacial disorders, Own experience. *Dev Period Med* 2015; 19(4): 464-470.
  12. *Bogusławska-Kapala A, Kochańska B, Czajka-Jakubowska A, Strużycka I*: Wybrane aspekty profilaktyki chorób jamy ustnej u pacjentów onkologicznych. *Protet Stomatol* 2021; 71(2): 191-202.
  13. *Maślak-Bereś M, Loster J*: Postępowanie kliniczne podczas leczenia protetycznego pacjentów z ubytkami w obrębie jamy ustnej i twarzy. *Protet Stomatol* 2019; 69(3): 322-331.
  14. *Rolski D*: Rehabilitacja implantoprotetyczna po leczeniu chirurgicznym, rekonstrukcji, radioterapii i chemioterapii pacjenta z mięsakiem żuchwy – opis przypadku. *Protet Stomatol* 2021; 71(2): 177-184.
  15. *Rolski D, Nieborak R*: Rehabilitacja implantoprotetyczna pacjenta po resekcji żuchwy z powodu nowotworu. *Protet Stomatol* 2022; 72(4): 369-374.

Zaakceptowano do druku: 10.12.2023 r.

Adres autorów: 02-097 Warszawa, ul. Binińskiego 6.

© Zarząd Główny PTS 2023.