

## Ankyloglossia among older children and adults – literature review

### Ankyloglosja u starszych dzieci i dorosłych – przegląd piśmiennictwa

**Patrycja Łanowy<sup>1</sup>, Magda Bichalska-Lach<sup>2</sup>, Aleksandra Babicz<sup>3</sup>,  
Karolina Kowalska<sup>4</sup>, Agnieszka Pękała<sup>5</sup>, Hanna Hüpsch-Marzec<sup>6</sup>,  
Dariusz Skaba<sup>6</sup>**

<sup>1</sup> Poradnia Chorób Przyzębia i Błon Śluzowych, Akademickie Centrum Stomatologii i Medycyny Specjalistycznej Sp. z o.o.

Periodontal and Oral Mucosa Diseases Clinic, University Dental and Specialist Medicine Centre:

Head: dr n. med. *Magdalena Kubicka-Musiał*

<sup>2</sup> Zakład Pielęgniarstwa Chirurgicznego i Propedeutyki Chirurgii, Śląski Uniwersytet Medyczny

The Department of Medical Surgical Nursing and Surgical Propedeutics

Head: dr n. med. *Marek Rudzki*

<sup>3</sup> Prywatny Gabinet Stomatologiczny STOMATOLOGIA WILCZEK

STOMATOLOGIA WILCZEK Private Dental Office

<sup>4</sup> Specjalistyczna Praktyka Ortodontyczna NZOZ KO-MED

NZOZ KO-MED Specialist Orthodontic Practice

<sup>5</sup> Prywatna Praktyka Dentystyczna Silesia Orthodontic

Silesia Orthodontic Private Dental Practice

<sup>6</sup> Klinika Chorób Przyzębia i Błony Śluzowej Jamy Ustnej, Śląski Uniwersytet Medyczny

Clinic of Periodontal and Oral Mucosa Diseases, Medical University of Silesia

Head: dr hab. n. med. *Dariusz Skaba*

---

---

#### KEY WORDS:

ankyloglossia, lingual frenulum, frenuloplasty, frenectomy

---

---

---

---

#### HASŁA INDEKSOWE:

ankyloglosja, wędzidło języka, frenuloplastyka, frenektomia

---

---

#### Summary

**Introduction.** Ankyloglossia is a term for an abnormal, shortened lingual frenulum that limits tongue mobility and adversely affects its functions. The tongue mobility is significant in proper speech and harmonious development of the facial skeleton. Assessing the tongue and its functions is an integral, important part of an oral examination. Unfortunately, the criteria for surgical intervention in adult patients with ankyloglossia remain unclear, and the literature

#### Streszczenie

**Wstęp.** Ankyloglosja to termin opisujący nieprawidłowe, skrócone wędzidelko języka ograniczające motorykę i wpływające negatywnie na jego funkcje. Odpowiednia ruchomość języka jest ważna w kontekście prawidłowego kształtowania mowy czy rozwoju kości twarzoczaszki. Ocena języka i jego funkcji jest naturalną, istotną częścią badania jamy ustnej. Kryteria kwalifikacji do chirurgicznej interwencji u pacjentów dorosłych z ankyloglosją są jednak niejasne, piśmiennictwo

is particularly scarce regarding older children and adolescents.

**Aim of the study.** To review current recommendations in qualification, pre- and post-operative management of surgical correction of shortened lingual frenulum and to familiarize practitioners with issues related to ankyloglossia in older children and adults.

**Methods.** Publications from the Medline database available in the PubMed browser have been reviewed including the following keywords “ankyloglossia” and/or “ankyloglossia treatment” and/or “lingual frenulum short”. For different combinations of keywords, 284 search results were obtained for papers published since 2015, excluding those related to newborn and infant patients with a shortened frenulum.

**Conclusion.** There is no clear consensus in the literature regarding the surgical treatment of ankyloglossia. This paper aims to summarize and help in setting diagnosis and qualification for invasive treatment of ankyloglossia. The scientific community’s consensus is limited to the statement that treatment (including non-surgical) should be initiated as soon as possible after the diagnosis.

## Intrudocion

The tongue frenulum is a dynamic anatomical structure in the form of a vertical fold connecting the ventral part of the tongue with the bottom of the mouth. Its sufficient length is necessary for proper motor skills and affects, among others, pronunciation, tongue position, food intake, or swallowing. Ankyloglossia – or shortening of the tongue frenulum – can disturb the above functions, even in newborns and infants, causing problems with food intake. Shortening of the lingual frenulum is also associated with the occurrence of some orthodontic defects. It is believed that the shortened tongue frenulum should be managed as soon as the pathology is diagnosed. Unfortunately, the literature is not unambiguous in the context of the qualifications

jest szczególnie ubogie w odniesieniu do starszych dzieci i młodzieży.

**Cel.** Celem pracy był przegląd bieżących rekomendacji w zakresie postępowania przedzabiegowego, pozabiegowego oraz kwalifikacji do zabiegu chirurgicznej korekty skróconego wędzidełka języka oraz przybliżenie praktykom zagadnień związanych z ankyloglozą u dzieci starszych oraz dorosłych.

**Metody.** Publikacje z bazy Medline udostępnione w przeglądarce PubMed poddano analizie uwzględniając następujące słowa kluczowe “ankyloglossia” i/lub “ankyloglossia treatment” i/lub “lingual frenulum short”. Dla różnych kombinacji słów kluczowych uzyskano 284 wyniki wyszukiwania dla prac opublikowanych od 2015, spośród których wykluczono te, które odnosiły się do pacjentów ze skróconym wędzidełkiem w wieku noworodkowym i niemowlęcym.

**Podsumowanie.** W piśmiennictwie nie ma jednoznacznego konsensusu dotyczącego leczenia chirurgicznego ankyloglosji. Zgodność środowiska naukowego ogranicza się do twierdzenia, że leczenie (w tym niechirurgiczne) powinno być wprowadzone jak najwcześniej po postawieniu diagnozy.

## Wstęp

Wędzidełko języka jest dynamiczną strukturą anatomiczną w postaci pionowego fałdu łączącego brzuszną część języka z dnem jamy ustnej. Jego dostateczna długość jest niezbędną do prawidłowej motoryki oraz pracy języka i wpływa między innymi na wymowę, położenie języka, pobieranie pokarmu czy połykanie. Ankyloglosja – czyli skrócenie wędzidełka języka – może zaburzać powyższe funkcje, już nawet u noworodków i niemowląt powodując problemy z przyjmowaniem pokarmu. Skrócenie wędzidełka języka łączy się również z występowaniem niektórych wad zgryzu. Uważa się, że skrócone wędzidełko języka powinno być poddane leczeniu od razu po stwierdzeniu występowania patologii, niestety

of patients for surgery, especially those whose tongue frenulum shortening is not critical.

## Aim

The study aimed to review recommendations in qualification, pre- and post-operative management for surgical correction of shortened tongue frenulum and to familiarize practitioners with issues related to ankyloglossia in older children and adults.

## Material and methods

The paper analyses publications from the Medline database made available in the PubMed browser including the following keywords “ankyloglossia” and/or “ankyloglossia treatment” and/or “lingual frenulum short”. For various keyword combinations, 284 search results have been obtained for papers published since 2015. The analysis excluded patients with shortened frenulum in neonatal and infancy periods. Due to the interdisciplinary nature of the issue, publications in the field of speech therapy and dentistry outside the above mentioned base were also included.

## Results

### *Frenulum of the tongue – structure and functions*

The frenulum of the tongue is one of the three types of frenulum in the oral cavity along with the frenulum of the lips and the buccal frenulum. They are essential for providing stability to the lips and the tongue.<sup>1</sup>

The frenulum of the tongue is defined as a dynamic, three-dimensional structure that connects the floor of the mouth with the ventral part of the tongue. It runs in the sagittal plane and is centrally located on the floor of the mouth. It is formed from a mucosa-covered fold made of fascia's connective tissue. The fascia attaches to the inner periosteum of the

piśmiennictwo nie jest jednoznaczne odnośnie kwalifikacji pacjentów do zabiegu chirurgicznego, szczególnie w kontekście pacjentów, u których skrócenie wędzidełka języka nie jest krytyczne.

## Cel

Celem pracy był przegląd rekomendacji w zakresie postępowania przedzabiegowego, pozabiegowego oraz kwalifikacji do zabiegu chirurgicznej korekty skróconego wędzidełka języka oraz przybliżenie praktykom zagadnień związanych z ankyloglosją u dzieci starszych oraz dorosłych.

## Material i metody

W pracy przeanalizowano publikacje z bazy Medline udostępnione w przeglądarce PubMed uwzględniające następujące słowa kluczowe “ankyloglossia” i/lub “ankyloglossia treatment” i/lub “lingual frenulum short”. Dla różnych kombinacji słów kluczowych uzyskano 284 wyniki wyszukiwania dla prac opublikowanych od 2015. Spośród prac wykluczono te, które odnosiły się do pacjentów ze skróconym wędzidełkiem w wieku noworodkowym i niemowlęcym. Ze względu na interdyscyplinarny charakter zagadnienia uwzględniono również prace z zakresu logopedii oraz stomatologii znajdujące się poza wyżej wymienioną bazą.

## Wyniki

### *Wędzidełko języka – budowa*

Wędzidełko języka jest jednym z trzech typów wędzidełek w jamie ustnej wraz z wędzidełkami warg i policzków. Są one niezbędne do zapewnienia stabilizacji warg oraz języka.<sup>1</sup>

Wędzidełko języka definiujemy jako dynamiczną, trójwymiarową strukturę łączącą dno jamy ustnej z brzusznią częścią języka. Biegnie ono w płaszczyźnie strzałkowej i jest

mandible, forming the floor of the mouth. The thickness of the fascia differs in the area of the floor of the mouth – it is greater in the anterior segment and thins towards the distal direction. The fascial attachment to the periosteum is permanent, while the one attached to the ventral part of the tongue is dynamic.

Tongue movements cause motion and tension of the fascia and the mucous membrane, resulting in the formation of the frenulum of the tongue. The fascia can attach at any height on the ventral, central part of the tongue, and the attachment points of the mucous membrane may differ from the attachment points of the fascia. Vertical fibres of the fascia's connective tissue connect with the genioglossus muscle - tongue elevation movements lead to passive movement of the muscle fibers.<sup>2-4</sup>

The histological examination of lingual frenulum include mucosa with squamous epithelium. A study by *Martinelli* et al. on lingual frenulum in children older than three years showed that type I collagen predominates histologically. The examination showed the presence of type III collagen, as well as varying amounts of muscle fibres and elastin depending on the preparation. On the other hand, a study by *Mills* et al. from adult cadaveric preparations showed a predominance of type III collagen and elastin fibres in the fascia that co-forms the frenulum of the tongue. Fibers of the geniohyoid muscle are also present.<sup>2,3,5</sup>

#### *Ankyloglossia – definition*

Ankyloglossia refers to a condition in which the mobility of the tongue is limited due to an abnormal structure of the frenulum. It can be either congenital, as a consequence of abnormal development of the frenulum, or caused by trauma. According to studies, the prevalence of ankyloglossia can be as high as 10.7%, and it tends to occur more frequently in males.<sup>4,6,7</sup> Ankyloglossia can be subdivided into partial, when the motility of the tongue is partially

umiejscowione centralnie na dnie jamy ustnej. Tworzy je pokryty błoną śluzową fałd z tkanki łącznej powięzi. Powięź przyczepia się do okostnej wewnętrznej części kości żuchwy stanowiąc dno jamy ustnej. Grubość powięzi nie jest stała w obszarze dna jamy ustnej – najgrubsza jest w odcinku przednim i ulega ścięczeniu w kierunku dystalnym. Powięziowy przyczep do okostnej jest stały, natomiast obszar przyczepu do brzusznej, centralnej części języka jest dynamiczny.

Ruchy języka powodują ruchomość i napięcie powięzi oraz błony śluzowej skutkujące uformowaniem się wędzidełka języka. Powięź może się przyczepiać na dowolnej wysokości na brzusznej stronie języka, a miejsca przyczepu błony śluzowej mogą się różnić od miejsc przyczepu powięzi. Pionowe włókna tkanki łącznej powięzi łączą się z mięśniem bródkowo-językowym – ruchy unoszenia języka prowadzą do biernego ruchu włókien mięśniowych.<sup>2-4</sup>

W obrazie histologicznym wędzidełka zawsze obecna jest błona śluzowa z nabłonkiem wielowarstwowym płaskim. Badania *Martinelli* i wsp. odnośnie wędzidełek dzieci powyżej 3 roku życia, wykazały, że histologicznie dominuje w nich kolagen typu I. Wykazano też kolagen typu III oraz zmienne w zależności od preparatu ilości włókien mięśniowych oraz elastyny. Natomiast badania *Mills* i wsp. na dorosłych preparatach kadawerowych wykazały przewagę włókien kolagenowych typu III oraz elastyny w powięzi, która współtworzy wędzidełko języka. Obecne są również włókna mięśnia bródkowo-językowego.<sup>2,3,5</sup>

#### *Ankyloglosja – definicja*

Termin ankyloglosja określa stan, kiedy w skutek nieprawidłowej budowy wędzidełka języka ograniczona jest jego motoryka. Może mieć ona podłoże wrodzone – związane z nieprawidłową budową wędzidełka języka bądź urazowe. Według badań częstość występowania

limited, and complete, when the movements of the tongue are completely limited.<sup>1</sup> While anterior shortening is generally defined as being related to abnormal attachment near the tip of the tongue, on posterior shortening there is no consensus. It is suggested to be a submucosal attachment of the frenulum to the floor of the mouth or to the back of the tongue. Therefore, the scientific community departs from this division.<sup>1,7</sup>

#### *Impact of ankyloglossia on language motility and its consequences*

Shortening of the frenulum during the developmental age may have an impact on the various functions of the tongue. Proper tongue mobility is essential for correct speech development and food intake. A shortened frenulum can hinder the tongue's ability to suction to the palate and result in an abnormal resting position of the tongue, leading to restricted ventilation and habitual mouth breathing, as well as snoring. Additionally, ankyloglossia can disturb the formation of the normal adult swallowing pattern.<sup>8,9</sup> According to the study by *Sambor et al.*, the degree of frenulum shortening is associated with an increased number of individuals with pathological swallowing patterns and resting tongue positions.<sup>10</sup> Ankyloglossia is also linked to abnormal tension in the suprahyoid muscles.<sup>11</sup>

There is no unequivocal evidence that ankyloglossia determines the formation of malocclusion; however, there are studies in young adults suggesting an association between ankyloglossia and the narrowing of the upper and lower dental arches. In the study group with ankyloglossia, there was a reduction in the intermolar distance in the maxilla and the intercanine distance in both arches compared to the control group with a normal frenulum of the tongue.<sup>1</sup> Incorrect resting position of the tongue and the infant type of swallowing can adversely

ankyloglosji wynosi nawet do 10,7% i częściej dotyczy osób płci męskiej.<sup>4,6,7</sup> Ankyloglosję dzieli się na częściową – gdy motoryka języka jest częściowo ograniczona, oraz na całkowitą – gdy ruchy języka są całkowicie ograniczone.<sup>1</sup> W piśmiennictwie spotyka się również podział na ankyloglosję przednią oraz tylną. Podczas gdy skrócenie przednie jest zgodnie określane jako związane z nieprawidłowym przyczepem w okolicy końca języka, to co do tylnego nie ma konsensusu. Sugeruje się, że jest to podśluzówkowy przyczep wędzidełka do dna jamy ustnej lub przyczep wędzidełka do tylnej części języka. W związku z tym środowisko naukowe odchodzi od tego podziału.<sup>1,7</sup>

#### *Wpływ ankyloglosji na motorykę języka oraz jego konsekwencje*

Skrócenie wędzidełka wpływa na poszczególne funkcje języka. Prawidłowa ruchomość języka jest niezbędna do niezaburzonego rozwoju mowy oraz pobierania pokarmu. Skrócone wędzidełko może uniemożliwiać przyssanie języka do podniebienia i skutkować nieprawidłową pozycją spoczynkową języka, co przekłada się na ograniczenie wentylacji i w rezultacie nawykowe oddychanie przez usta oraz chrapanie. Ponadto, ankyloglosja może zaburzać wykształcenie się prawidłowego – dorosłego typu połykania.<sup>8,9</sup> Praca *Sambor i wsp.*, wykazała, że wraz ze stopniem skrócenia wędzidełka rosła liczba badanych z nieprawidłowym wzorcem połykania i spoczynkową pozycją języka.<sup>10</sup> Ankyloglosja jest również związana z nieprawidłowym napięciem mięśni nadgnykowych.<sup>11</sup>

Nie ma jednoznacznych dowodów na to, że ankyloglosja warunkuje powstawanie wad zgryzu, jednak istnieją badania u młodych dorosłych sugerujące związek pomiędzy ankyloglosją a zwężeniem górnego i dolnego łuku zębowego. W grupie badanej z ankyloglosją występowało zmniejszenie odległości międzytrzonowcowej w szczęce oraz międzykłowej w obu łukach, w porównaniu z grupą

affect the transverse growth of the maxilla.<sup>8,9</sup>

Accessible studies also link an increase of the overbite and a decrease in the angle of the mandible, along with a severely shortened frenulum of the tongue. Some authors also associate ankyloglossia with Class III defects.<sup>1,12</sup> It should be noted that abnormalities related to the functioning of the tongue are one of many factors affecting the formation of malocclusion (allergies, habitual mouth breathing, enlargement of the palatine tonsils, persistent infantile type of swallowing), and proper tongue functions are necessary for effective orthodontic treatment. Other factors influencing the occurrence of malocclusion are parafunctions - sucking a pacifier and/or finger (especially the thumb), lips, cheek mucosa, biting objects, teeth grinding and dysfunctions - incorrect position of the infant's body during sleep and feeding.

Due to individual anatomical variability of the lingual frenulum and compensatory abilities, there is no direct correlation between the severity of ankyloglossia and the impaired tongue function.<sup>12</sup> According to *Pluta-Wojciechowska* et al., speech pathologists have no clear opinion regarding the role of the frenulum of the tongue in the etiology of speech defects. The researchers suggest that this is due to the lack of a universal evaluation method for assessing the frenulum.<sup>13</sup> *Ostapiuk* made the conclusion that the short frenulum of the tongue impedes the lifting of the front part of the tongue to the gingival folds (including the phonemes /l/, /r/, /cz/), the middle part to the hard palate (/ń/, /j/, /i/, /ś/), and its back part to the soft palate (/k/, /ł/, /u/).<sup>14</sup>

Among patients with ankyloglossia, performing specific tongue functions such as swallowing and speaking, although effective, may rely on abnormal muscle patterns and require the excessive engagement of other anatomical structures due to compensatory mechanisms.<sup>13,14</sup>

kontrolną z prawidłowym wędzidełkiem języka.<sup>1</sup> Nieprawidłowa pozycja spoczynkowa języka oraz niemowlęcy typ połykania mogą wpływać negatywnie na poprzeczny wzrost szczęki.<sup>8,9</sup> Dostępne badania łączą również powiększenie nagryzu pionowego i zmniejszenie kąta żuchwy, wraz z pogłębianiem się skrócenia wędzidełka języka. Niektórzy autorzy łączą również ankyloglosję z wadami III klasy.<sup>1,12</sup>

Należy zaznaczyć, że nieprawidłowości związane z funkcjonowaniem języka są jednymi z wielu czynników wpływających na kształtowanie się wad zgryzu (alergie, nawykowy tor oddychania przez usta, powiększenie migdałków podniebiennych, przetrwały infantylny typ połykania), a prawidłowe funkcje języka są niezbędne dla skutecznego leczenia ortodontycznego. Innymi czynnikami wpływającymi na wystąpienie wad ortodontycznych są parafunkcje - ssanie smoczka, palca (w szczególności kciuka), warg, błony śluzowej policzków, nagryzanie przedmiotów, zgrzytanie zębami oraz dysfunkcje – nieprawidłowa pozycja ciała niemowlęcia podczas snu i karmienia.

Ze względu na osobniczą zmienność anatomii wędzidełek oraz zdolności kompensacyjnych, nie ma bezpośredniej zależności pomiędzy stopniem zaawansowania ankyloglosji a zaburzeniem funkcji języka.<sup>12</sup> Według *Pluty-Wojciechowskiej* i wsp. wśród logopedów nie ma jednoznacznej opinii co do roli wędzidełka języka w etiologii wad wymowy. Badacze sugerują, że jest to związane z brakiem jednokowej metody oceny wędzidełka.<sup>13</sup> *Ostapiuk* wysunęła wnioski, iż krótkie wędzidełko języka utrudnia unoszenie przedniej części języka do fałdów dziąsłowych (m.in. fonemy /l/, /r/, /cz/), części środkowej do podniebienia twardego (/ń/, /j/, /i/, /ś/), a jego tylnej części do podniebienia miękkiego (/k/, /ł/, /u/).<sup>14</sup>

U pacjentów z ankyloglosją wykonywanie określonych funkcji języka (połykanie, mówienie), mimo ich skuteczności, może się opierać na nieprawidłowych wzorcach mięśniowych

### *Compensatory mechanisms*

The first compensatory mechanism arising as a result of ankyloglossia in a newborn is increased muscle tone of the orofacial area during feeding, which causes excessive protrusion of the mandible during sucking and biting the breast with gums.<sup>12</sup>

During further development, in a patient with ankyloglossia the movement patterns of internal and external muscles of the tongue form differently than in people with a full range of movements. The patient activates (as a compensatory mechanism) the internal muscles to “lengthen” the tongue in situations where it cannot be sufficiently lifted (swallowing seal, rubbing food against the palate, reaching the articulation zones) – this applies to patients with different types of the frenulum. In addition, also the muscles of the floor of the mouth (suprahyoid muscles) show a different level of activation during articulation and incorrect coordination of the suprahyoid and infrahyoid muscles.

While speaking, other surrounding anatomical structures may be involved as a compensation of limited tongue movements, which is manifested by: co-movements, tics, asymmetric movements of the mouth, reduction in opening of the mouth while speaking, and adaptation of facial expressions (grimaces).<sup>12</sup>

Therefore, during examination of the patients, special attention should be paid to an excessive elevation of the floor of the mouth, involvement of the neck muscles and the lack of isolated tongue movements without mandible movements in order to obtain reliable results.<sup>11,16</sup>

### *Qualification for surgical correction of the frenulum*

Researchers agree that the first examination and possible correction of the frenulum should take place already in the neonatal period. In subsequent stages of development, the frenulum and functions related to tongue mobility should

i wymagać nadmiernego zaangażowania innych struktur anatomicznych w wyniku wykorzystania mechanizmów kompensacyjnych.<sup>13,14</sup>

### *Mechanizmy kompensacyjne*

Pierwszym mechanizmem kompensacyjnym powstającym w wyniku ankyloglosji u noworodka jest wzmożone napięcie mięśni przestrzeni ustno-twarzowo-gardłowej podczas karmienia, co powoduje nadmierne wysunięcie żuchwy podczas ssania oraz przygryzanie piersi dziąsłami.<sup>12</sup> Podczas dalszego rozwoju u pacjenta z ankyloglosją praca mięśni wewnętrznych i zewnętrznych języka kształtuje się w inny sposób niż u osób z pełnym zakresem ruchów. Pacjent aktywuje kompensacyjnie mięśnie wewnętrzne, aby „wydłużyć” język w sytuacjach, w których nie może go wystarczająco unieść (uszczelnienie połykania, rozcieranie pokarmu o podniebienie, osiąganie stref artykulacyjnych) - dotyczy to pacjentów o różnych typach wędzidełek. Dodatkowo wykazuje również odmienny poziom aktywacji mięśni dna jamy ustnej (mięśni nadgnykowych) podczas artykulacji i nieprawidłową koordynację pracy mięśni nadgnykowych i podgnykowych.

Podczas mówienia kosztem ograniczonych ruchów języka zaangażowaniu mogą podlegać inne okoliczne struktury anatomiczne, co manifestuje się: współruchami, tikami, asymetrycznymi ruchami ust, mniejszym otwieraniem ust podczas mówienia oraz dostosowaniem mimiki twarzy (grymasami).<sup>12</sup> Dlatego, w trakcie badania pacjentów należy szczególnie zwrócić uwagę na nadmierne uniesienie dna jamy ustnej, zaangażowanie mięśni szyi oraz brak izolowanych ruchów języka bez ruchów żuchwy w celu otrzymania wiarygodnych wyników.<sup>11,16</sup>

### *Kwalifikacja do chirurgicznej korekty skróconego wędzidełka języka*

Badacze zgadzają się, że pierwsze badanie i ewentualna korekta wędzidełka powinna mieć miejsce już w okresie noworodkowym.

be monitored and, if necessary, treated.<sup>17</sup> Since the issue of qualifying infants and newborns for surgery is extensive, this topic will not be discussed in detail in this publication. The information refers to adults and minors over 3-4 years of age – due to the possibility of assessing speech development and the change in the type of swallowing from infantile to mature.<sup>18</sup>

Currently, there is no consensus on the principles of ankyloglossia assessment and qualification for surgery.<sup>7</sup> Due to individual variability, the level of tongues' frenulum restriction does not always correlate with the limitation of its functionality.<sup>12</sup>

According to the authors, the assessment of ankyloglossia should include:

- an interview,
- assessment of anatomical structures (determination of the degree of shortening of the frenulum of the tongue),
- assessment of the structure of the frenulum, attachments and the condition of the mucous membrane (a characteristic symptom of shortening the frenulum when it is located in the anterior segment of the tongue is theits “heart-shaped” tip when raised),<sup>19</sup>
- assessment of the tongue mobility,
- clinical assessment of symptoms and impairment of the tongue function (Tab. 1).

#### *Classification of Frenulum Assessment*

In the publication, the authors focus on the qualification for surgery in older children, adolescents, and adults, while omitting classifications related to tongue function assessment and frenulum normality in infants and newborns (such as the Coryllos scale and Hazelbaker's classification).

#### *Kotlow's classification*

One of the most well-known classifications of ankyloglossia based on frenulum length is Kotlow's classification. It involves measuring

W kolejnych etapach rozwoju wędzidełko oraz funkcje związane z ruchomością języka powinny być kontrolowane, a w razie potrzeby należy wprowadzić leczenie.<sup>17</sup> Ze względu na rozległość zagadnienia dotyczącego kwalifikacji do zabiegu niemowląt i noworodków, temat ten nie zostanie szerzej poruszony w niniejszej publikacji. Schemat odnosi się do dorosłych oraz nieletnich powyżej 3-4 roku życia – ze względu na możliwość oceny rozwoju mowy oraz zmianę typu połykania z infantylnego na dojrzały.<sup>18</sup>

Aktualnie nie ma konsensusu dotyczącego zasad oceny ankyloglosji i kwalifikacji do zabiegu.<sup>7</sup> Ze względu na zmienność osobniczą stopień restrykcji języka nie zawsze koreluje z ograniczeniem jego funkcjonalności.<sup>12</sup>

Według autorów – ocena ankyloglosji powinna zawierać:

- wywiad,
- ocenę struktur anatomicznych – określenie stopnia skrócenia wędzidełka języka,
- ocenę budowy wędzidełka, miejsc przyczepów oraz stanu błony śluzowej, charakterystycznym objawem skrócenia wędzidełka usytuowanego w odcinku przednim jest “sercowaty” wygląd koniuszka języka przy jego uniesieniu,<sup>19</sup>
- ocenę mobilności języka,
- ocenę kliniczną objawów i upośledzenia funkcji języka (tab. 1).

#### *Klasyfikacje*

W publikacji autorzy koncentrują się na kwalifikacji do zabiegu starszych dzieci, młodzieży oraz dorosłych, pominięte zostają klasyfikacje dotyczące oceny funkcji języka oraz prawidłowości wędzidełka u niemowląt i noworodków (mi. skala Coryllos, Hazelbaker).

#### *Klasyfikacja Kotłowa*

Jedną z najbardziej znanych klasyfikacji ankyloglosji, opartych na długości wędzidełka jest klasyfikacja Kotłowa, która polega na zmierzeniu wędzidełka od początku jego przyczepu



Table 1. Possible consequences of ankyloglossia<sup>4,8,10,13,15</sup>

<ul style="list-style-type: none"> <li>– problems with food intake during breastfeeding (in the neonatal and infant periods),</li> <li>– abnormal muscle tone of the suprahyoid muscles,</li> <li>– persistent infantile type of swallowing,</li> <li>– incorrect (low) resting position of the tongue,</li> <li>– speech disorders, in particular distortion of /s/ and /r/, as well as /t/, /d/ and /l/,</li> <li>– lip asymmetry during speech,</li> <li>– lisp,</li> <li>– snoring,</li> <li>– orthodontic defects,</li> <li>– narrowing of the mandible and maxilla, open bite, class Class III malocclusionmalocclusion.</li> </ul>
---

Table 2. Kotlow's classification of ankyloglossia

Class	Degree of severity	Frenulum length [mm]
I	mild	12- 16
II	moderate	8-11
III	severe	3-7
IV	complete	<3

the frenulum from its attachment point to the end fibres at the tip of the tongue. It assesses the severity of ankyloglossia in four degrees. Kotlow, in developing this classification, examined frenulum length in children between 18 months and 14 years of age. He recommends frenuloplasty for Class IV and III frenula while leaving the decision regarding Class I and II frenula for consideration (Table 2).<sup>19-21</sup>

According to the authors of many publications, such an assessment is insufficient but can serve as a supplementary tool for patients above 12 years of age when combined with tongue muscle examination/speech therapy/neurospeech therapy consultation.

#### TRMR classification

The complex structure and morphological diversity of the attachment of fascia, mucous

aż do końcowych włókien na czubku języka. Ocenia ona stopień nasilenia ankyloglosji w 4 stopniach. Kotlow tworząc klasyfikację badał długość wędzidełek dzieci między 18 miesiącem a 14 rokiem życia, zalecając plastykę wędzidełka IV i III klasy oraz pozostawiając takie postępowanie do rozważenia w przypadku wędzidełek typu I i II (tabela 2).<sup>19-21</sup>

W opinii autorów wielu publikacji, taka ocena jest niewystarczająca, natomiast może pełnić funkcję pomocniczą w przypadku pacjentów powyżej 12 roku życia w połączeniu z badaniem pracy mięśni języka/konsultacją logopedyczną/neurologopedyczną.

#### Klasyfikacja TRMR

Złożona budowa i zróżnicowanie morfologiczne przyczepu powięzi, błony śluzowej i wysokości przebiegu mięśnia

Table 3. Assessment of tongue mobility

Measurement of LPS (posterior tongue mobility)	Measurement of CMO (comfortable mouth opening)	Measurement of TIP (anterior tongue mobility)
the patient raises and suctionks their tongue to the palate and then maximally opens their mouth (without discomfort/pain/compensation) – the interincisal distance is measured.	measuring the interincisal distance at maximum comfortable mouth opening (without discomfort/pain/compensation).	with the tip of their tongue the patient touches the tip of their tongue to the upper incisorsor papilla and then maximally opens their mouth (without discomfort/pain/compensation) – the interincisal distance between the upper and lower incisors is measured.
Using the obtained values into the formulas: $TRMR-TIP \% = TIP/CMO * 100\%$ $TRMR-LPS \% = LPS/CMO * 100\%$		

Table 4. Zaghis's clinical scale for assessing anterior and posterior tongue mobility (TRMR).<sup>16</sup>

Degree of tongue mobility	Range of tongue motion	TRMR-TIP	TRMR-LPS
1	Above-average mobility	>80%	>60%
2	Normal range of motion	50%-80%	30%-60%
3	Moderately limited mobility	<50%	<30%
4	Severely restricted mobility	<25%	<5%/ unable to perform

membrane, and the variation in the height of the genioglossus muscle in this area make it difficult to provide a clear anatomical classification of frenula as normal or abnormal. Therefore, functional assessment is crucial in determining the need for surgical treatment.<sup>3,4</sup> Classification systems that take into account functions include the TRMR (tongue range of motion ratio) classification and Ostapiukowa's classification.

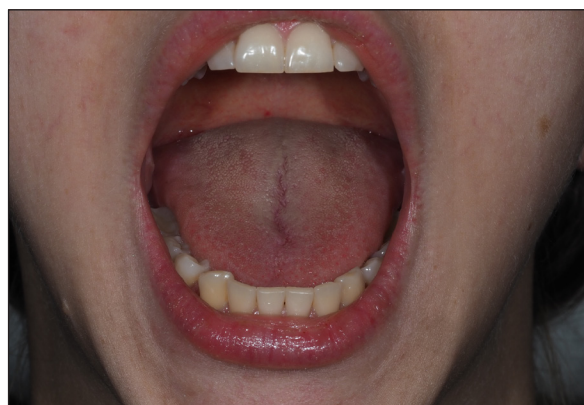The TRMR classification is one that considers the functionality of the tongue. It correlates the interincisal distance at maximum mouth opening with the anterior (TIP) and posterior (LPS) mobility of the tongue. During measurements, the patient sits upright with a horizontal line of sight (Tab. 3, 4, Fig. 1, 2, 3).<sup>16</sup>

Tongue mobility can be considered as

bródkowo-językowego w tym obszarze utrudnia jednoznaczny anatomiczny podział wędzidełek na prawidłowe i nieprawidłowe, dlatego przy określeniu konieczności leczenia chirurgicznego niezwykle ważna jest ocena funkcjonalna.<sup>3,4</sup> Klasyfikacjami uwzględniającymi funkcje są: klasyfikacja TRMR oraz Ostapiukowej.

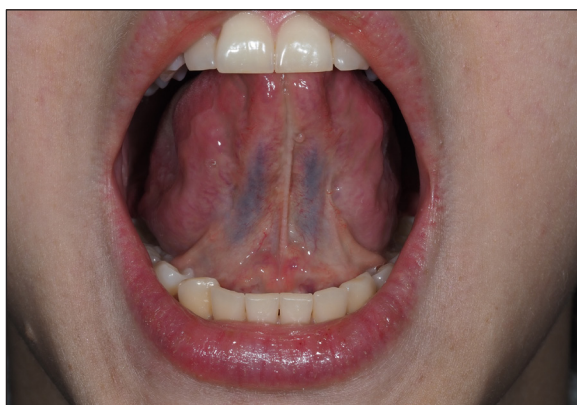
Klasyfikacją, która uwzględnia funkcjonalność języka jest klasyfikacja TRMR (tongue range of motion ratio) – koreluje ona odległość międzysieczną przy maksymalnym rozwarciu ust z mobilnością przednią (TIP) i tylną (LPS) języka (tab. 3, 4, ryc. 1, 2, 3).

Ruchomość języka można uznać za ograniczoną, gdy wartości ruchomości przedniej języka wyniosą <50%, a tylnej <30%. TIP-TRMR <50% i LPS-TRMR <30%- można uznać za



**Fig. 1. CPO measurement involves measuring the interincisal distance at maximum mouth opening**

Ryc. 1. Pomiar CPO polega na pomiarze odległości międzysiecznej przy maksymalnym rozwarciu jamy ustnej.

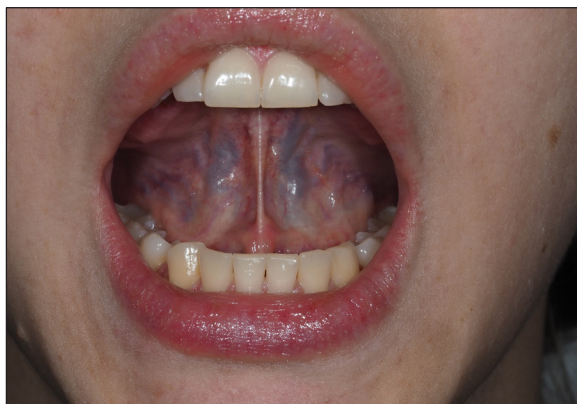

**Fig. 2. Measurement of anterior tongue mobility involves measuring the interincisal distance at maximum mouth opening while the tip of the tongue touches the incisive papilla behind the upper central incisors.**

Ryc. 2. Pomiar mobilności przedniej języka polega na pomiarze odległości międzysiecznej przy maksymalnym otwarciu ust podczas gdy koniuszek języka dotyka brodawki przysiecznej za górnymi siekaczami centralnymi.

limited when the values for anterior tongue mobility are <50% and posterior tongue mobility is <30%. TIP-TRMR <50% and LPS-TRMR <30% can be representative of moderately limited tongue mobility. During measurements, attention should be paid to possible patients' compensations exhibited by the patient, such as facial grimacing or neck muscle tension.<sup>16</sup>

A noteworthy Polish classification is Ostapiukowa's classification,<sup>14</sup> which takes into account both anatomical-structural and clinical assessments. The anatomical-structural assessment focuses on evaluating tongue and frenulum mobility, attachment positions, the frenulum's position in relation to the frontal plane, the mucous membrane of the frenulum (including thickness and potential mucosal pallor caused by excessive tension). The clinical assessment, in addition to assessing coexisting orthodontic abnormalities, evaluates the resting position of the tongue, swallowing pattern, speech therapy evaluation, muscle tension, presence of compensations and breastfeeding difficulties.



**Fig. 3. Measurement of posterior tongue mobility involves measuring the interincisal distance at maximum mouth opening while the tongue is suctioned to the palate.**

Ryc. 3. Pomiar mobilności tylnej języka polega na pomiarze odległości międzysiecznej przy maksymalnym otwarciu ust podczas gdy język jest przysysany do podniebienia.

reprezentatywne dla umiarkowanie ograniczonej ruchomości języka. W trakcie pomiarów należy zwrócić uwagę na możliwe występujące kompensacje ze strony pacjenta – grymas na twarzy, napięcie mięśni szyi.<sup>16</sup>

Warto zaakcentować polską klasyfikację Ostapiukowej, która łączy aspekt

### *Contraindications to the procedure*

In the literature, most of the reports on contraindications relate to the performance of frenectomy of the tongue in newborns and infants. Among them, disorder of the coagulation system as well as vitamin K assimilation can be indicated. Developmental defects with micrognathia at their core and neuromuscular diseases that pose a risk of glossoptosis are also mentioned.<sup>13,22,23</sup>

### *Pre-operative care*

After qualifying the shortened frenulum for surgical treatment, the patient should be prepared through myofunctional therapy.<sup>4</sup> This stage can be run by a speech therapist or neurologist.

Myofunctional therapy (OMT – orofacial myofunctional therapy) is designed to improve erroneous patterns of activity, i.e., baby swallowing type or eliminate harmful habits. It is selected individually relative to the clinical situation.<sup>15</sup> One of the main goals is to restore normal primary function and normal resting position of tongue-to-palate.<sup>12</sup> S. Zaghi et al. recommend a treatment schedule in the form of a minimum of one-month pre-frenulectomy period and its continuation of a minimum of two months after.<sup>15</sup>

Referring to the consensus of AAO-HNSF (American Academy of Otolaryngology–Head and Neck Surgery) regarding ankyloglossia in children and adolescents, in children whose qualification for surgical treatment of ankyloglossia is associated with a defect in pronunciation – speech therapy is always recommended.<sup>7</sup>

### *Methods of the surgical treatment*

When the patient is prepared to have surgical treatment performed it remains to choose the right method, which should be based on a thorough interview and individual anatomy of the frenulum.

anatomiczno-strukturalny oraz kliniczny. Ocena anatomiczno-strukturalna skupia się na analizie mobilności języka i wędzidełka, położeniu przyczepów i umiejscowieniu wędzidełka w stosunku do płaszczyzny czołowej oraz błony śluzowej wędzidełka, jego grubości i ewentualnej anemizacji błony śluzowej języka spowodowanej nadmiernymi napięciami. Ocena kliniczna oprócz współwystępujących wad zgryzu określa pozycję spoczynkową języka, sposób połykania, poprawność wymowy, napięcie mięśniowe, obecność kompensacji oraz problemy podczas karmienia piersią.<sup>14</sup>

### *Przeciwwskazania do zabiegu*

W piśmiennictwie większość doniesień na temat przeciwwskazań dotyczy wykonywania zabiegu podcięcia wędzidełka języka u noworodków i niemowląt. Wśród nich można wskazać zaburzenia układu krzepnięcia oraz przyswajania witaminy K. Wymienia się również wady rozwojowe, których istotą jest mikrognacja oraz choroby nerwowo-mięśniowe stwarzające ryzyko glossoptozy.<sup>13,22,23</sup>

### *Postępowanie przedzabiegowe*

Po zakwalifikowaniu wędzidełka do leczenia chirurgicznego pacjent powinien być przygotowany poprzez terapię miofunkcjonalną.<sup>4</sup> Etap ten może być prowadzony przez logopedę lub neurologopedę.

Terapia miofunkcjonalna OMT (orofacial myofunctional therapy) ma za zadanie poprawić błędne wzorce czynności tj. niemowlęcy typ połykania lub wyeliminować szkodliwe nawyki. Jest ona dobierana indywidualnie w odniesieniu do sytuacji klinicznej<sup>15</sup>. Jednym z głównych celów jest przywrócenie prawidłowych czynności prymarnych i prawidłowej pozycji spoczynkowej języka tongue-to-palate.<sup>12</sup>

S. Zaghi i wsp. zalecają schemat postępowania w formie minimum 1 miesięcznego okresu terapii przed wykonaniem zabiegu frenulektomii oraz jej kontynuację minimum 2 miesiące po.<sup>15</sup>

Surgical methods include frenotomy, frenectomy (excision of the frenulum), frenuloplasty and myofrenuloplasty. Conventional phrenotomy involves a simple incision of the tongue frenulum. Frenectomy involves simple excision of the tongue frenulum. Frenuloplasty or myofrenuloplasty are more invasive methods used in older children and adults. Z-frenuloplastics is the most frequently mentioned frenulum plasty in the literature, in which the release of the frenulum involves preparation of four flaps, which are then moved and fixed to the tissues in such a way that the shape of the wound resembles the letter “Z” – hence the name of the technique. Myophrenuloplasty additionally includes plastic surgery of the genioglossus muscle.<sup>13,24</sup>

An alternative to conventional techniques is laser frenotomy of the frenulum, which may be the method of choice for patients who are burdened with general diseases, take anti-coagulants or have coagulation problems. Advantages of this method include shorter procedure time, hemostasis, better tolerance of the procedure among patients and no need to suture the wound.<sup>25,26</sup>

#### *Post-operative procedure*

The control schedule should include a visit one week after the procedure to possibly remove sutures and monitor healing. Visits should be scheduled at one month, three months, six months and one year after the surgery.<sup>27</sup> Immediately after the procedure, the patient should be instructed to perform appropriate post-operative exercises during the healing of the wound. The aim of post-operative exercises is to develop new patterns of movement, increase awareness of the new range of tongue and lip movements, and encourage tongue movements that help cleanse the oral cavity of food (Table 5).<sup>4,27,28</sup>

Post-operative orofacial myofunctional

Powołując się na konsensus AAO-HNSF (American Academy of Otolaryngology–Head and Neck Surgery) dotyczący ankyloglosji u dzieci i młodzieży oraz u dzieci, u których kwalifikacja do chirurgicznego leczenia ankyloglosji jest związana z wadą wymowy, zalecana jest zawsze konsultacja logopedyczna.<sup>7</sup>

#### *Metody plastyki wędzidełka*

Po podjęciu decyzji o konieczności leczenia chirurgicznego pozostaje dobranie odpowiedniej metody, która powinna być oparta o dokładny wywiad oraz osobniczą anatomie wędzidełka.

Chirurgiczne metody obejmują frenotomię, frenektomię (wycięcie wędzidełka), frenuloplastykę, miofrenuloplastykę. Konwencjonalna frenotomia polega na prostym przecięciu wędzidełka języka. Frenektomia polega na wycięciu wędzidełka języka. Frenuloplastyka czy miofrenuloplastyka są metodami bardziej inwazyjnymi, które znajdują zastosowanie u starszych dzieci oraz dorosłych. Najczęściej wspomnianą w piśmiennictwie plastyką wędzidełka języka jest Z plastyka, w której uwolnienie wędzidełka jest związane z wypreparowaniem 4 płatów, które następnie są przesuwane i mocowane do tkanek w taki sposób, że kształt rany przypomina literę ”Z” – stąd nazwa techniki. Miofrenuloplastyka obejmuje dodatkowo plastykę mięśnia bródkowo-językowego.<sup>13,24</sup>

Alternatywą dla technik konwencjonalnych jest laserowe podcięcie wędzidełka, mogące być metodą z wyboru dla pacjentów obciążonych, przyjmujących leki rozrzedzające krew bądź mających problemy z krzepnięciem. Do zalet tej metody można zaliczyć krótszy czas zabiegu, hemostazę, efekt bakteriobójczy, lepszą tolerancję zabiegu wśród pacjentów czy brak konieczności szycia rany.<sup>25,26</sup>

#### *Postępowanie pozabiegowe*

Schemat kontroli powinien obejmować wizytę tydzień po zabiegu w celu ewentualnego

Table 5. Suggestion for post - operative tongue exercises<sup>4,27,28</sup>

Frequency, duration of exercise	Exercise technique
For four weeks	<ul style="list-style-type: none"> <li>• maximal tongue protrusion,</li> <li>• maximal tongue elevation towards the nose,</li> <li>• circular movements of the extended tongue in a clockwise direction alternating with counterclockwise movements,</li> <li>• tip of the tongue resting on the incisive papilla - in this position, opening and closing the mouth,</li> <li>• opening and closing the mouth with the tongue in the middle of the palate and in its posterior part,</li> <li>• LPS.</li> </ul>
Frequency: exercises in front of a mirror starting from the first day after the procedure for two weeks four times a day for fifteen minutes each session	<ul style="list-style-type: none"> <li>• opening the mouth with the tongue suctioned to the palate while controlling the symmetry of movement,</li> <li>• opening the mouth while positioning the tip of the tongue on the incisive papilla.</li> </ul>
Frequency: series lasting three-five minutes, one-two times per day for three-four weeks after the procedure	<ul style="list-style-type: none"> <li>• stretching the tongue towards the nose, then towards the chin - two repetitions,</li> <li>• wide mouth opening and touching the front surface of the front teeth,</li> <li>• pushing the tongue against the left and right cheek until a bulge appears (with closed mouth).</li> </ul>

therapy includes an individually prepared set of exercises for the tongue and facial muscles. *Zaghni* et al. recommend continuing the use of myofunctional therapy for a minimum of two months after the procedure, often even a year or longer, to prevent the return of old muscle habits, maintain optimal nasal breathing, and ensure proper resting position of the tongue.<sup>15</sup> *Baxter* et al. also recommend myofunctional exercises for their patients if their age allows cooperation in this regard.<sup>29</sup> Based on the available literature, the exercises used by various authors to improve tongue motor function after surgical release of a shortened tongue frenulum are listed. There have been controversies around the use of post-operative massage in the sublingual region. However, it is considered as appropriate for each patient due to the specific nature of the tissue structure in the sublingual area, which tends to heal with a tendency to fibrosis that can be reduced by massage.<sup>12</sup> *Zaghni* and *Baxter* et al. also

ściągnięcia szwów oraz kontroli gojenia, następnie po miesiącu, kolejno po 3, 6 miesiącach od zabiegu oraz po roku (ocena ruchomości języka).<sup>27</sup> Bezpośrednio po zabiegu pacjent powinien zostać pouczony o konieczności wykonywania ćwiczeń pozabiegowych w trakcie gojenia. Celem ćwiczeń pozabiegowych jest wykształcenie nowych wzorców ruchowych, zwiększenie świadomości nowego zakresu ruchów języka i warg, zachęcenie do ruchów języka oczyszczających jamę ustną z resztek pokarmowych (tabela 5).<sup>4,27,28</sup>

Pozabiegowa OMT zawiera indywidualnie dobrany zestaw ćwiczeń języka i mięśni twarzy. *Zaghni* i wsp. zalecają kontynuację stosowania terapii miofunkcjonalnej minimum 2 miesiące po przeprowadzeniu zabiegu, często nawet rok i dłużej w celu uniknięcia powrotu starych nawyków mięśniowych, utrzymania optymalnego toru oddychania przez nos i prawidłowej pozycji spoczynkowej języka.<sup>15</sup> *Baxter* i wsp., również zalecają swoim pacjentom ćwiczenia

consider wound stretching in post-operative management.<sup>15,29</sup>

In order to expedite the healing process, reduce swelling and post-operative pain, and promote tissue regeneration, Low-Level Laser Therapy (LLLT) can be additionally applied.<sup>30</sup>

### *Complications*

Complications after frenulum correction surgery include haemorrhage during the procedure, postoperative bleeding, pain, wound infections, or inflammation of the surrounding tissues. Abnormal increment of the frenulum, and scarring of the tissues with subsequent secondary ankyloglossia, is also a complication. The latter can be avoided by following postoperative recommendations for exercise and massage of the sublingual area. Contemporary scientific work proves that surgical treatment of ankyloglossia is a relatively safe procedure.<sup>31-33</sup>

A key aspect is that the above-mentioned procedures are performed by experienced doctors. As with any surgical procedure, the benefits of performing it should outweigh the potential adverse effects.

## **Discussion**

As with infants and newborns, the eligibility and appropriateness of surgical treatment of ankyloglossia are controversial. Myofunctional therapy alone may be sufficient for borderline shortening of the frenulum of the tongue. A study by *Martinell* et al. showed that the structure of the frenulum of the tongue is dominated by type I collagen, resistant to stretching, which influenced the determination of surgical management. Other researchers, like *Mills* et al., pointed out the predominance of type III collagen and elastin fibers, which exhibit significant extensibility. However, the authors noted that the above in individual preparations differed in proportion and distribution, and

miofunkcjonalne jeżeli są oni w wieku umożliwiającym współpracę w tym zakresie.<sup>29</sup> Na podstawie dostępnego piśmiennictwa wyszczególniono ćwiczenia stosowane przez poszczególnych autorów w celu poprawy motoryki języka po zabiegu chirurgicznego uwolnienia skróconego wędzidełka języka. Wokół masowania okolicy pozabiegowej narosło wiele kontrowersji. U każdego pacjenta jest ono zasadne ze względu na specyfikę budowy tkanki w obszarze podjęzykowym, która wykazuje gojenie z tendencją do włóknienia, ponieważ masaż redukuje to włóknienie.<sup>12</sup> Również *Zaghni* oraz *Baxter* i wsp. w postępowaniu pozabiegowym uwzględniają rozciąganie rany.<sup>15,29</sup> W celu skrócenia czasu gojenia, zmniejszenia obrzęku i bólu pozabiegowego, wspomaganie do regeneracji tkanek można dodatkowo zastosować LLLT (low level laser therapy).<sup>30</sup>

### *Powikłania*

Powikłania po zabiegu korekcji wędzidełka obejmują krwotok w czasie zabiegu, krwawienie pozabiegowe, ból, zakażenia rany oraz stan zapalny okolicznych tkanek. Powikłaniem jest również nieprawidłowy wzrost wędzidełka, bliznowacenie tkanek z następową wtórną ankyloglosją. Ostatniego z wymienionych można uniknąć dzięki przestrzeganiu zaleceń pozabiegowych dotyczących ćwiczeń i masażu okolicy podjęzykowej. Współczesne prace naukowe udowadniają, że chirurgiczne leczenie ankyloglosji jest zabiegiem stosunkowo bezpiecznym.<sup>31-33</sup> Kluczowym aspektem jest wykonywanie wyżej wymienionych procedur przez profesjonalnych i doświadczonych lekarzy. Korzyści z przeprowadzenia zabiegu korekcji wędzidełka powinny przewyższać potencjalne skutki niepożądane.

## **Dyskusja**

Podobnie jak w odniesieniu do niemowląt i noworodków kwalifikacja i słuszność

consequently the susceptibility of the frenulum to stretching varies individually.<sup>2,3,5</sup>

Many authors citing the study of *Martinell* et al. emphasize the impossibility of stretching the frenulum due to the properties of collagen I, and thus the lack of validity of manual stretching. *Pluta-Wojciechowska* et al. warn against performing aggressive massaging of the frenulum of the tongue at home to stretch it, as this can lead to frenulum tearing and its easy infection.<sup>12,13</sup>

In the case of a shortened frenulum accompanied by functional impairment not amenable to non-surgical treatment, surgical intervention may be necessary.<sup>34</sup> *Arena* et al. undertook a meta-analysis of data on the effects of surgical treatment of ankyloglossia in patients below one year of age concluding that in patients with Kotlow's Class III/IV, the surgical intervention reduced the degree of frenulum shortening compared to the control group.

Most study authors agree on the necessity of muscle therapy in patients with ankyloglossia.<sup>26</sup> The starting time of muscle therapy is debatable, although *Amata* et al. recommend starting exercise a week before surgery.<sup>34</sup> The study conducted by *Ferres-Amat* et al. involved initiating exercises one week before the procedure and continuing them with varying intensity for up to 30 days after the procedure, resulting in a significant improvement in tongue mobility.<sup>8</sup> *Zaghni* et al. demonstrated the effectiveness of using OMT one month before surgery and two months after. The frequency of the exercises varies depending on the author – as well as the preparation and postoperative periods – and ranges in frequency from one to four times per day with a few to 15 minutes of exercise.<sup>27,35</sup>

Currently, there is no consensus among the authors regarding the periods of use of muscle therapy before and after surgery, but they agree on the legitimacy of its use in preparation for

chirurgicznego leczenia ankyloglosji jest kontrowersyjna. W przypadku granicznego skrócenia wędzidełka języka już sama terapia miofunkcjonalna może być wystarczająca. Badania *Martinell i wsp.*, dowiodły, że w budowie wędzidełka języka dominuje typ I kolagenu, odporny na rozciąganie, co wpłynęło na określenie postępowania chirurgicznego. Inni badacze, *Mills i wsp.* wskazali na przewagę kolagenu typu III i elastyny, które wykazują znaczną rozciągliwość. Autorzy zwrócili jednak uwagę na to, że powyższe w poszczególnych preparatach różniły się proporcjami i rozmieszczeniem, a co za tym idzie podatność wędzidełka na rozciąganie jest zróżnicowana osobniczo.<sup>2,3,5</sup> Wielu autorów powołując się na badania *Martinell i wsp.* podkreśla brak możliwości rozciągnięcia wędzidełka ze względu na właściwości kolagenu I i w efekcie brak zasadności manualnego „naciągania”. *Pluta-Wojciechowska* przestrzega przed wykonywaniem w warunkach domowych agresywnego masażu wędzidełka języka mającego na celu jego rozciągnięcie, ponieważ może prowadzić do naderwania wędzidełka i jego łatwego zakażenia.<sup>12,13</sup> W przypadku obecności skróconego wędzidełka, któremu towarzyszy upośledzenie funkcji niepoddające się leczeniu niechirurgicznemu, niezbędna może okazać się interwencja chirurgiczna.<sup>34</sup> *Arena i wsp.* podjęli się metaanalizy danych dotyczących efektów leczenia chirurgicznego ankyloglosji u pacjentów poniżej 1 roku życia. Badacze doszli do wniosku, że interwencja chirurgiczna u pacjentów z III/IV klasą wg Kotłowa zmniejszyła stopień skrócenia wędzidełka w porównaniu z grupą kontrolną.

Większość autorów badań zgadza się co do konieczności terapii mięśniowej u pacjentów z ankyloglosją.<sup>26</sup> Czas rozpoczęcia terapii mięśniowej jest dyskusyjny – *Amata i wsp.* zalecają rozpoczęcie ćwiczeń na tydzień przed zabiegiem chirurgicznym.<sup>34</sup> Badanie przeprowadzone przez *Ferres-Amat i wsp.* zakładało rozpoczęcie ćwiczeń na tydzień przed zabiegiem



surgery and maintaining long-term, satisfactory effects after surgical intervention.<sup>1,15</sup>

The relationship between ankyloglossia and speech defects is also debatable. *Wang et al.* conducted a systematic review of eighteen scientific papers to investigate this issue but did not reach a clear conclusion. It should be noted that methods of assessing pronunciation abnormalities differed between authors, and the analysis also lacked information on the presence of compensatory mechanisms or preparation before and after surgery.<sup>36</sup> *Wang et al.* also analysed the effect of speech improvement after surgery, also without reaching a consensus.<sup>36</sup> Another paper published by *Kim et al.* showed speech improvement in patients undergoing frenotomy and frenuloplasty (Z-plasty) three months after surgery. Unfortunately, the paper compared the effect of using two surgical techniques – it lacked a comparison with a group undergoing only speech therapy without surgical intervention.<sup>1,24</sup> Results similar to *Kim's et al.* were obtained by *Heller* – with the difference that greater lengthening of the tongue frenulum and greater improvement in speech were observed in patients undergoing Z-plasty.<sup>37</sup> *Baxter et al.* observed improvements in pronunciation and in food intake, as well as improved sleep quality, in children between three months and thirteen years of age after the procedure to release the shortened frenulum. Significantly, after the procedure, patients and parents were instructed to stretch the wound 2-3 times a day; in addition, myofunctional exercises were recommended. The authors of the study noted the teamwork with a speech pathologist, emphasizing the importance of re-educating abnormal swallowing patterns or resting tongue position.<sup>29</sup> There is also a position confirming the relationship between ankyloglossia and asymmetry in vowel formation. *Ostapiuk et al.* pay attention to the correlation between a shortened frenulum and the impaired ability to lift the tip of the tongue (impaired tongue

oraz ich kontynuację z różnym natężeniem do 30 dnia po zabiegu, uzyskując znaczną poprawę ruchomości języka.<sup>8</sup> *Zaghni i wsp.* dowodzą skuteczności stosowania OMT minimum miesiąc przed zabiegiem oraz minimum 2 miesiące po. Zarówno częstotliwość stosowanych ćwiczeń, jak i wskazania długości okresu przygotowawczego do zabiegu i pooperacyjnego są różne w zależności od autora.<sup>15</sup> Częstotliwość ćwiczeń waha się od 1 do 4x dziennie od kilku do 15 minut ćwiczeń.<sup>27,35</sup> Aktualnie wśród autorów brak konsensusu odnośnie okresów stosowania terapii mięśniowej przed i po zabiegu chirurgicznym, natomiast są oni zgodni o zasadności jej stosowania w celu przygotowania do zabiegu oraz utrzymania długotrwałych, zadowalających efektów po interwencji chirurgicznej.<sup>1</sup>

Związek ankyloglosji z wadami wymowy również jest dyskusyjny. *Wang i wsp.* przeprowadzili systematyczny przegląd osiemnastu prac naukowych mających na celu zbadanie tego zagadnienia, nie doszli jednak do jednoznacznych wniosków. Należy zaznaczyć, że metody oceny nieprawidłowości w wymowie różniły się między poszczególnymi autorami, w analizie brak też informacji na temat występowania mechanizmów kompensacyjnych oraz przygotowania przed i po zabiegu chirurgicznym.<sup>36</sup> *Wang i wsp.* analizowali efekt w postaci poprawy wymowy po zabiegu, również nie dochodząc do konsensusu.<sup>36</sup> W innej pracy, opublikowanej przez *Kim i wsp.* wykazano poprawę wymowy u pacjentów poddanych frenotomi i frenuloplastyce (Z-plastyka) 3 miesiące po zabiegu. Jednak, praca porównywała efekt wykorzystania 2 technik chirurgicznych – brakowało w niej porównania z grupą, która przechodziłaby jedynie terapię mowy bez interwencji chirurgicznej.<sup>1,24</sup> Podobne wyniki do *Kim i wsp.*, uzyskał *Heller* – z tą różnicą, że większe wydłużenie wędzidełka języka oraz większą poprawę mowy zaobserwował u pacjentów poddanych Z-plastyce.<sup>3</sup> *Baxter i*

elevation). The authors concluded that a short frenulum of the tongue impedes elevation of the tongue to the hard palate, soft palate and gingival folds. Due to the occurrence of ankyloglossia of varying degrees of severity, an impaired verticalization of the tongue during lifting was described in an adult and a four-year-old child. The observed consequence was the shortening of the path to the realization of the phoneme /r/. In addition, with significant shortening of the frenulum, an imperfect tremulous phoneme was observed, and with a slightly shortened one, lateral phoneme instead of a tremulous phoneme. *Styczek* described as a rare consequence of ankyloglossia the impaired articulation of the consonants r, sz, ż, cz, dż.<sup>14</sup>

The choice of treatment method should be selected individually. In the literature, there is no clear data determining the superiority of any of the methods of surgical correction of ankyloglossia over others.<sup>7</sup> *Kim et al.* in a group of 37 patients showed no difference in the effectiveness of Z-plasty compared to frenotomy.<sup>24</sup> Individual studies on a small group suggested greater efficacy of Z-plasty compared to frenotomy with regard to the protrusive movement of the tongue.<sup>24</sup> Individual studies on a small group suggested greater efficacy of Z-plasty compared to frenotomy with regard to the protrusive movement of the tongue.<sup>24</sup> Some authors advocate the necessity of the genioglossus muscle plasty, also hybrid methods appear as, for example, in *Choi et al.* who combined Z-plasty with muscle plasty.<sup>8,24</sup> Many authors emphasize the advantages of laser treatment techniques due to the precise, bloodless incision and a higher level of patient acceptance (especially in children).<sup>23,28,38</sup> Diode lasers, erbium lasers, neodymium lasers or CO<sub>2</sub> lasers can be used in ankyloglossia treatment. The AAO-HNSF consensus established that due to the lack of sufficient randomized research on laser and surgical techniques, preferred surgical treatment could not be recognized.<sup>7</sup>

wsp. wykazali u dzieci między 3 miesiącem a 13 rokiem życia po zabiegu uwolnienia skróconego wędzidełka poprawę wymowy w przyjmowaniu pokarmów oraz polepszenie jakości snu. Istotne, że po zabiegu pacjenci i rodzice byli instruowani, aby rozciągać ranę 2-3 razy dziennie, dodatkowo zalecono im ćwiczenia miofunkcjonalne. Autor badania zwraca uwagę na zespołową współpracę z logopedą, podkreślając znaczenie reedukacji nieprawidłowych wzorców połykania czy spoczynkowej pozycji języka.<sup>29</sup> Istnieje również stanowisko potwierdzające zależność między ankyloglosją a asymetrią w tworzeniu głosek. *Ostapiuk* i wsp. zwracają uwagę na korelację między skróconym wędzidełkiem a utrudnionym unoszeniem końca języka (lub utrudnioną pionizacją języka). Autorka wysunęła wnioski, iż krótkie wędzidełko języka utrudnia unoszenie języka do podniebienia twardego, miękkiego oraz fałdów dziąsłowych. Z powodu wystąpienia ankyloglosji o różnym stopniu nasilenia, opisano na przykładzie osoby dorosłej oraz 4-letniego dziecka utrudnioną pionizację języka podczas jego unoszenia. Zaobserwowaną konsekwencją było skrócenie drogi do realizacji fonemu /r/. Dodatkowo, przy znacznym skróceniu wędzidełka – niedoskonałą, drżącą głoskę i nieznacznie skróconym – głoskę boczną zamiast drżącej. *Styczek* opisuje jako rzadką przyczynę ankyloglosji utrudnioną artykulację spółgłosek r, sz, ż, cz, dż.<sup>14</sup>

Wybór metody leczenia powinien być dobrany indywidualnie. W piśmiennictwie brak jest jednoznacznych danych określających wyższość, jednej z metod zabiegowej korekcji ankyloglosji nad innymi.<sup>7</sup> *Kim* i wsp. wykazali w grupie 37 pacjentów brak różnicy w efektywności zabiegu Z-plastyki w porównaniu z frenotomią.<sup>14</sup> Pojedyncze badania na małej grupie sugerują większą skuteczność Z plastyki w porównaniu z frenotomią w odniesieniu do ruchu protruzyjnego języka.<sup>24</sup> Niektórzy autorzy opowiadają się za koniecznością plastyki

Ankyloglossia, if necessary, can be treated surgically at any age. The latest AAO-HNSF consensus on ankyloglossia in newborns and infants recommends undercutting the shortened frenulum as soon as possible if conservative treatment fails.<sup>7</sup> According to available studies, it is best to perform the procedure before the child develops an erroneous swallowing and speech pattern.<sup>25</sup> Some authors, proponents of observation, recommend withholding the procedure even until four years of age to assess speech development.<sup>39</sup>

Although surgical intervention in ankyloglossia is a relatively safe procedure, complications can arise. *Zaghni* et al. claimed that patients most commonly reported experiencing postoperative pain and, less commonly, bleeding; among other patient-reported complications, they cited numbness of the tip of the tongue or scar tissue restriction of tongue mobility.<sup>15</sup>

## Conclusions

Treatment of ankyloglossia requires interdisciplinary cooperation – of a doctor, a speech therapist, a neurologist and rarely a physiotherapist. The assessment of tongue mobility and function should be controlled regularly during the developmental period. Each patient should be diagnosed individually and treated according to their needs. If surgical intervention is necessary, it should be performed immediately after preparing the patient for the procedure. Surgical intervention should be performed as soon as possible. Not undertaking the procedure early (despite the need) on newborns/infants can lead to the inability to perform the procedure due to a lack of cooperation with older babies, while in the meantime, due to skeletomuscle disharmony the wrong function of the tongue can develop. Treatment delay or lack of diagnosis may lead to: speech disorders,

mięśnia bródkowo-językowego, pojawiają się też hybrydy metod, jak u *Choi* i wsp. którzy łączą Z-plastykę z plastyką mięśni.<sup>8,24</sup> Wielu autorów podkreśla zalety plastyki z użyciem technik laserowych ze względu na precyzyjne, bezkrwawe cięcie oraz wyższy poziom akceptacji przez pacjentów (szczególnie u dzieci).<sup>23,28,38</sup> W plastyce wędzidełka języka można stosować lasery diodowe, lasery z rodzaju erbowych, neodymowe czy CO<sub>2</sub>. Konsensus AAO-HNSF ustalił, że ze względu na brak dostatecznej liczby randomizowanych badań dotyczących technik laserowych oraz chirurgicznych – nie można ustalić preferowanej metody leczenia zabiegowego.<sup>7</sup>

Chirurgicznie ankyloglosję w razie potrzeby można leczyć w każdym wieku – nawet u noworodków. Najnowszy konsensus AAO-HNSF dotyczący ankyloglosji u noworodków i niemowląt zaleca jak najszybsze podcięcie skróconego wędzidełka w przypadku braku efektu leczenia zachowawczego.<sup>7</sup> Według dostępnych badań najlepiej jest wykonać zabieg przed wykształceniem u dziecka błędnego wzorca połykania i mowy.<sup>25</sup> Niektórzy autorzy, zwolennicy obserwacji, zalecają odłożenie zabiegu nawet do 4 roku życia po ocenie rozwoju mowy.<sup>39</sup>

Mimo że interwencja chirurgiczna w ankyloglosji jest zabiegiem stosunkowo bezpiecznym, mogą pojawić się powikłania. Badania *Zaghni* i wsp. podają, że najczęściej pacjenci zgłaszają odczuwanie bólu pooperacyjnego oraz rzadziej krwawienia, wśród innych powikłań zgłaszano drętwienie czubka języka, czy ograniczenie ruchomości języka przez bliznę.<sup>15</sup>

## Wnioski

Leczenie ankyloglosji wymaga współpracy interdyscypliny – lekarza, logopedy, neurologopedy, rzadziej fizjoterapeuty. Ocena ruchomości i funkcji języka powinna być w okresie rozwojowym przeprowadzana regularnie. Każdego pacjenta należy oceniać indywidualnie

orthodontic defects, gastrological problems (improper chewing), breastfeeding problems with infants, snoring, more frequent bed wetting in children, social ostracism (kissing, playing with other children), cavities due to lack of proper tongue cleaning.<sup>40</sup> One of the most important stages is the qualification for the procedure, unfortunately, there are no clear guidelines for practitioners – more data is needed. In the opinion of the authors, the qualification for surgery should be performed in a holistic manner considering anatomic characteristics and tongue function.

According to the authors of this study, the treatment method should be selected after an analysis of the medical history and clinical examination, individually for each patient. The procedure itself should be preceded by myofunctional preparation. Also in the postoperative period, muscle exercises and massages of the sublingual area are necessary.

oraz określić jego potrzeby lecznicze. W przypadku stwierdzenia konieczności interwencji chirurgicznej – powinna być ona wykonana niezwłocznie po przygotowaniu pacjenta do zabiegu. Interwencja chirurgiczna w razie potrzeby nie powinna być odkładana. Brak chirurgicznej interwencji (mimo potrzeby) u niemowlęcia/norodka może skutkować brakiem możliwości wykonania zabiegu w kolejnych latach rozwoju ze względu na brak współpracy, podczas gdy w międzyczasie w wyniku dysharmonii mięśniowo-szkieletowej kształtować się będą zaburzone funkcje języka.

W przypadku zaniechania zabiegu lub braku prawidłowej diagnozy może wystąpić szereg konsekwencji, tj.: zaburzenia mowy, wady zgryzu, problemy gastrologiczne związane z niedokładnym przeżuwaniem pokarmów, problemy z karmieniem piersią u niemowląt, chrapanie, częstsze występowanie moczenia nocnego u dzieci, ostracyzm społeczny (zabawy z rówieśnikami, całowanie), ubytki próchnicowe przez brak oczyszczania resztek pokarmowych.<sup>40</sup> Jednym z najistotniejszych elementów postępowania jest umiejętne kwalifikacja pacjenta do zabiegu. Jednak ze względu na brak jednoznacznego schematu kwalifikacji i postępowania – konieczne jest przeprowadzenie większej liczby badań. W opinii autorów do kwalifikacji niezbędne jest holistyczne spojrzenie na pacjenta uwzględniające anatomiczną zmienność osobniczą oraz zaburzenia funkcji języka.

Według autorów metoda leczenia powinna zostać dobrana indywidualnie po analizie wywiadu oraz badaniu klinicznym pacjenta. Sam zabieg powinien być poprzedzony określonym przygotowaniem miofunkcyjnym pacjenta. Również w okresie pozabiegowym niezbędna jest współpraca pacjenta w zakresie ćwiczeń mięśniowych oraz masaży okolicy podjęzykowej.

## References / Piśmiennictwo

1. *Garlicka A, Słowik J, Oruba Z, Stós W*: Guidelines of management regarding frenula in pedodontic patients. *Forum Ortodon Orthod Forum* 2021; 17(3): 219-226. doi: 10.5114/for.2021.110505
2. *Mills N, Pransky SM, Geddes DT, Mirjalili SA*: What is a tongue tie? Defining the anatomy of the in-situ lingual frenulum. *Clin Anat NYN* 2019; 32(6): 749-761. doi: 10.1002/ca.23343
3. *Mills N, Geddes DT, Amirapu S, Mirjalili SA*: Understanding the Lingual Frenulum: Histological Structure, Tissue Composition, and Implications for Tongue Tie Surgery. *Int J Otolaryngol* 2020; 2020: 1820978. doi: 10.1155/2020/1820978
4. *Bargiel J, Gontarz M, Gąsiorowski K, et al.*: Miofrenuloplasty for Full Functional Tongue Release in Ankyloglossia in Adults and Adolescents – Preliminary Report and Step-by-Step Technique Showcase. *Medicina (Mex)* 2021; 57(8): 848. doi: 10.3390/medicina57080848
5. *De Castro Martinelli RL, Marchesan IQ, Gusmão RJ, De Castro Rodrigues A, Berretin-Felix G*: Histological Characteristics of Altered Human Lingual Frenulum. *Int J Pediatr Child Health* 2014; 2(1): 5-9. doi: 10.12974/2311-8687.2014.02.01.2
6. *Ingram J, Johnson D, Copeland M, Churchill C, Taylor H, Emond A*: The development of a tongue assessment tool to assist with tongue-tie identification. *Arch Dis Child – Fetal Neonatal Ed* 2015; 100(4): F344-F349. doi: 10.1136/archdischild-2014-307503
7. *Messner AH, Walsh J, Rosenfeld RM, et al.*: Clinical Consensus Statement: Ankyloglossia in Children. *Otolaryngol Neck Surg* 2020; 162(5): 597-611. doi: 10.1177/0194599820915457
8. *Ferrés-Amat E, Pastor-Vera T, Ferrés-Amat E, Mareque-Bueno J, Prats-Armengol J, Ferrés-Padró E*: Multidisciplinary management of ankyloglossia in childhood. Treatment of 101 cases. A protocol. *Med Oral Patol Oral Cir Bucal* 2016; 21(1): e39-e47. doi: 10.4317/med-oral.20736
9. *Pompéia LE, Ilinsky RS, Ortolani CLF, Faltin K*: Ankyloglossia and its influence on growth and development of the stomatognathic system. *Rev Paul Pediatr Orgao Soc Pediatr Sao Paulo* 2017; 35(2): 216-221. doi: 10.1590/1984-0462/;2017;35;2;00016
10. *Sambor B*: Zaburzone wzorce polykania i pozycji spoczynkowej języka a budowa artykulacyjna głoskowych realizacji fonemów u osób dorosłych. *Logopedia* 2014; 43-44: 149-188.
11. *Summersgill I, Nguyen G, et al.*: Muscle Tension Dysphonia in Singers and Professional Speakers with Ankyloglossia: Impact of Treatment with Lingual Frenuloplasty and Orofacial Myofunctional Therapy. *Int J Orofac Myol Myofunctional Ther* 2023; 49(1): 1-8. doi: 10.52010/ijom.2023.49.1.1
12. *Gwóźdź-Jeziarska M, Bielecki I*: The current knowledge about ankyloglossia. *Pol Otorhinolaryngol Rev* 2022; 11(3): 39-44. doi: 10.5604/01.3001.0015.9953
13. *Pluta-Wojciechowska D, Sambor B*: O różnych typach skróconych wędzidełek języka, ich ocenie i interpretacji wyników badań w logopedii. Published online 2016. Accessed June 6, 2023. <https://rebus.us.edu.pl/handle/20.500.12128/21260>
14. *Ostapiuk B*: Asymetria w tworzeniu głosek u osób z ankyloglosją. *Logopedia* 2010; 39-40: 121-146.
15. *Zaghi S, Valcu-Pinkerton S, Jabara M, et al.*: Lingual frenuloplasty with myofunctional therapy: Exploring safety and efficacy in 348 cases. *Laryngoscope Investig Otolaryngol* 2019; 4(5): 489-496. doi: 10.1002/lio2.297
16. *Zaghi S, Shamtoob S, Peterson C, et al.*: Assessment of posterior tongue mobility using

- lingual-palatal suction: Progress towards a functional definition of ankyloglossia. *J Oral Rehabil* 2021; 48(6): 692-700. doi: 10.1111/joor.13144
17. Ferrés-Amat E, Pastor-Vera T, Rodríguez-Alessi P, Ferrés-Amat E, Mareque-Bueno J, Ferrés-Padró E: Management of Ankyloglossia and Breastfeeding Difficulties in the Newborn: Breastfeeding Sessions, Myofunctional Therapy, and Frenotomy. *Case Rep Pediatr* 2016; 2016: 1-5. doi: 10.1155/2016/3010594
18. Pluta-Wojciechowska D: Połykanie jako jedna z niewerbalnych czynności kompleksu ustno-twarzowego. *Logopedia* 2009; 38: 119-147.
19. Brzęcka D, Garbacz M, Micał M, Zych B, Lewandowski B: Diagnosis, classification and management of ankyloglossia including its influence on breastfeeding. *Dev Period Med* 2019; 23(1): 79-87. doi: 10.34763/devperiod-med.20192301.7985
20. KOTLOW'S Classification of Ankyloglossia. ResearchGate. Accessed April 16, 2023. [https://www.researchgate.net/figure/KOTLOWS-Classification-of-Ankyloglossia\\_tbl2\\_344379630](https://www.researchgate.net/figure/KOTLOWS-Classification-of-Ankyloglossia_tbl2_344379630)
21. Belmehdi A, El Harti K, El Wady W: Ankyloglossia as an oral functional problem and its surgical management. *Dent Med Probl* 2018; 55(2): 213-216. doi: 10.17219/dmp/85708
22. Kenny-Scherber AC, Newman J: Office-based frenotomy for ankyloglossia and problematic breastfeeding. *Can Fam Physician* 2016; 62(7): 570-571.
23. Żukowska-Rubik M, Jasińska K, Raczek-Pakuła K, Nehring-Gugulska M, Castello-Rokicka M: Frenotomia u noworodków i niemowląt – przegląd aktualnej literatury i propozycja zaleceń. Published online 2019.
24. Khan U, MacPherson J, Bezuhly M, Hong P: Comparison of Frenotomy Techniques for the Treatment of Ankyloglossia in Children: A Systematic Review. *Otolaryngol Neck Surg* 2020; 163(3): 428-443. doi: 10.1177/0194599820917619
25. Junqueira MA, Cunha N, Silva Llc E, et al.: Surgical techniques for the treatment of ankyloglossia in children: a case series. *J Appl Oral Sci* 2014; 22(3): 241-248. doi: 10.1590/1678-775720130629
26. Murias I, Grzech-Leśniak K, Murias A, et al.: Efficacy of Various Laser Wavelengths in the Surgical Treatment of Ankyloglossia: A Systematic Review. *Life*. 2022; 12(4): 558. doi: 10.3390/life12040558
27. Tiwari S, Reddy S: a learning curve in management of ankyloglossia – a prospective series of 25 cases.
28. Jaikumar S, Srinivasan L, Kennedy Babu SPK, Gandhimadhi D, Margabandhu M: Laser-Assisted Frenectomy Followed by Post-Operative Tongue Exercises in Ankyloglossia: A Report of Two Cases. *Cureus* 2022; 14(3): e23274. doi: 10.7759/cureus.23274
29. Baxter R, Merkel-Walsh R, Baxter BS, Lashley A, Rendell NR: Functional Improvements of Speech, Feeding, and Sleep After Lingual Frenectomy Tongue-Tie Release: A Prospective Cohort Study. *Clin Pediatr (Phila)* 2020; 59(9-10): 885-892. doi: 10.1177/0009922820928055
30. Krishnan PA, Anil S: Lasers and their Applications in the Dental Practice. *J Dent Oral Sci* 2020; 7: 936-943. doi: 10.19070/2377-8075-20000185
31. Lalakea M, Messner A: Frenotomy and frenuloplasty: If, when, and how. *Oper Tech Otolaryngol-Head Neck Surg* 2002; 13: 93-97. doi: 10.1053/otot.2002.32157
32. O'Connor ME, Gilliland AM, LeFort Y: Complications and misdiagnoses associated with infant frenotomy: results of a healthcare professional survey. *Int Breastfeed J* 2022; 17(1): 39. doi: 10.1186/s13006-022-00481-w
33. O'Shea JE, Foster JP, O'Donnell CP, et al.: Frenotomy for tongue-tie in newborn infants. *Cochrane Database Syst Rev* 2017;

- 3(3): CD011065. doi: 10.1002/14651858.CD011065.pub2
34. *Sfasciotti G, Zara F, Fioravanti M, Guaragna M, Palaia G, Polimeni A*: Frenulectomy with Diode Laser Technology in Paediatric Patients: Quantitative and Qualitative Evaluations. Randomized Double-Blind Clinical Trial. *Appl Sci* 2020; 10. doi: 10.3390/app10124114
35. *González Garrido M del P, Garcia-Munoz C, Rodríguez-Huguet M, Martin-Vega FJ, Gonzalez-Medina G, Vinolo-Gil MJ*: Effectiveness of Myofunctional Therapy in Ankyloglossia: A Systematic Review. *Int J Environ Res Public Health* 2022; 19(19): 12347. doi: 10.3390/ijerph191912347
36. *Wang J, Yang X, Hao S, Wang Y*: The effect of ankyloglossia and tongue-tie division on speech articulation: A systematic review. *Int J Paediatr Dent* 2022; 32(2): 144-156. doi: 10.1111/ipd.12802
37. *Heller J, Gabbay J, O'Hara C, Heller M, Bradley JP*: Improved ankyloglossia correction with four-flap Z-frenuloplasty. *Ann Plast Surg* 2005; 54(6): 623-628. doi: 10.1097/01.sap.0000157917.91853.be
38. *Barot VJ, Vishnoi SL, Chandran S, Bakutra GV*: Laser: The torch of freedom for ankyloglossia. *Indian J Plast Surg Off Publ Assoc Plast Surg India* 2014; 47(3): 418-422. doi: 10.4103/0970-0358.146630
39. *Ata N, Alataş N, Yılmaz E, Adam AB, Gezgin B*: The Relationship of Ankyloglossia With Gender in Children and the Ideal Timing of Surgery in Ankyloglossia. *Ear Nose Throat J* 2021; 100(3): NP158-NP160. doi: 10.1177/0145561319867666
40. *Bhattad MS, Baliga MS, Kriplani R*: Clinical guidelines and management of ankyloglossia with 1-year followup: report of 3 cases. *Case Rep Dent* 2013; 2013: 185803. doi: 10.1155/2013/185803
- Zaakceptowsno do druku: 22.09.2023 r.  
Adres autorów: 41-900 Bytom, Plac Akademicki.  
© Zarząd Główny PTS 2023.