

Leczenie zębów z resorpcją zewnętrzną jako jeden z elementów przygotowania jamy ustnej do postępowania protetycznego – opis przypadku

Treatment of teeth with external root resorption as part of pre-prosthetic management – case report

Joanna Gordon-Piotrowska, Agnieszka Bogusławska-Kapała, Izabela Strużycka

Zakład Stomatologii Zintegrowanej, Warszawski Uniwersytet Medyczny
Department of Integrated Dentistry, Medical University of Warsaw
Kierownik: prof. dr hab. n. med. *Izabela Strużycka*

HASŁA INDEKSOWE:

MTA, resorpcja korzenia, resorpcja zewnętrzna zapalna, CBCT

KEY WORDS:

root resorption, external inflammatory resorption, CBCT

Streszczenie

Resorpcja zębów jest procesem fizjologicznym lub patologicznym polegającym na niszczeniu i utracie zmineralizowanych tkanek zęba, a niekiedy także kości wyrostka zębodołowego. Podstawowy podział resorpcji obejmuje ich podział na wewnętrzną, jeśli proces rozpoczyna się od zębiny oraz zewnętrzną, jeśli przebiega w kierunku odwrotnym tzn. od cementu korzeniowego w kierunku zębiny i miazgi. W uzębieniu stałym jest zawsze zjawiskiem patologicznym. Zęby ze stwierdzoną resorpcją wymagają wnikliwej diagnostyki klinicznej i radiologicznej i doboru właściwej metody leczenia. Niezwykle przydatne w diagnostyce resorpcji wydaje się być badanie tomografii komputerowej wiązki stożkowej. W postępowaniu terapeutycznym istnieje możliwość wykorzystania zabiegów niechirurgicznych oraz inwazyjnych - chirurgicznych. Szczególnie przydatne wydaje się być zastosowanie cementów wapniowo krzemowych w zamykaniu ubytków resorpcyjnych, które zapewniają szczelność i stymulują procesy naprawcze. Celem pracy jest przedstawienie prawidłowo

Summary

Tooth resorption is a physiological or a pathological process involving the destruction and loss of mineralized tissues of the tooth, and sometimes also alveolar bone. The basic classification of resorption distinguishes two types: internal tooth resorption, when the pathological process starts in the dentine, and external tooth resorption, which has its onset in the cementum continuing towards dentine and the pulp. In the permanent dentition it is always a pathological phenomenon. Teeth diagnosed with resorption require thorough clinical and radiographic diagnostics and appropriate method of treatment. Cone beam computed tomography is extremely useful in diagnosis of root resorption. In the treatment process, non-surgical or surgical (invasive) methods can be applied. To fill in the resorption defects, the application of calcium-silicate cements, which ensure seal and stimulate regeneration processes, seems most beneficial. The aim of the study is to postulate that properly conducted non-surgical treatment of the teeth with diagnosed external inflammatory resorption

przeprowadzonego leczenia niechirurgicznego zębów z resorpcją zapalną zewnętrzną, które może okazać się wystarczające dla wygojenia nawet rozległych zmian zapalnych, eliminując konieczność zastosowania zabiegów inwazyjnych z zakresu mikrochirurgii endodontycznej.

might be sufficient for healing of even extensive inflammatory lesions, eliminating the necessity of invasive endodontic microsurgery procedures.

Wstęp

Resorpcja zęba jest procesem polegającym na niszczeniu i utracie zmineralizowanych tkanek zęba, niekiedy także kości wyrostka zębodołowego, wskutek działania czynników fizjologicznych bądź patologicznych. W uzębieniu stałym jest ona zawsze zjawiskiem patologicznym. W prawidłowych warunkach, stale przebiegające procesy niszczenia tkanki są jednocześnie rekompensowane przez jej tworzenie. Resorpcja rozpoczyna się wówczas, gdy równowaga ta zostaje zachwiana. Polega to na uszkodzeniu komórek odpowiedzialnych za regenerację tkanek zęba, takich jak odontoblasty czy cementoblasty i rozwoju miejscowego stanu zapalnego z ziarniną bogatą w komórki olbrzymie. Istnieje wiele różnych czynników etiologicznych resorpcji. Należą do nich, między innymi: ostre lub przewlekłe urazy mechaniczne, bodźce biologiczne pochodzenia miazgowego lub ozębnowego oraz rzadziej, choroby układowe i zaburzenia gospodarki hormonalnej.¹

Podstawowy podział resorpcji patologicznych obejmuje ich umiejscowienie. Jeśli proces chorobowy rozpoczyna się w zębieniu i rozprzestrzenia się w kierunku cementu korzeniowego, wówczas mówi się o resorpcji wewnętrznej, natomiast resorpcje zewnętrzne przebiegają w kierunku odwrotnym, od cementu korzeniowego do zębiny i miazgi. Według Ne i wsp. ze względu na objawy kliniczne i obraz histopatologiczny, rozróżnia się kilka rodzajów resorpcji zewnętrznych. Pierwszy typ to resorpcja zewnętrzna powierzchowna. Typ drugi

stanowi resorpcja zewnętrzna zapalna. Postać trzecia to resorpcja wymienna — zastępcza, a typ czwarty to ankyloza.²

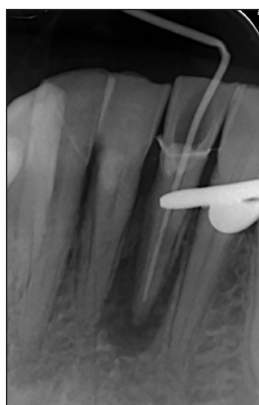
Celem artykułu jest przedstawienie procedury postępowania w przypadkach resorpcji zewnętrznej zębów na podstawie opisu leczonego pacjenta.

Opis przypadku

47-letnia pacjentka, ogólnie zdrowa, została skierowana z przychodni stomatologicznej w miejscu swojego zamieszkania, w celu kontynuacji leczenia endodontycznego zęba 31. Pierwotnie rozpoznano przewlekłe zapalenie tkanek okołowierzchołkowych, z podejrzeniem obecności dodatkowego kanału. Leczenie zęba 31 stanowiło jeden z etapów przygotowania chorej do kompleksowego leczenia protetycznego jamy ustnej.

W wywiadzie stomatologicznym pacjentka zgłaszała obecność wygórowania na błonie śluzowej wyrostka zębodołowego, od strony językowej, w rzucie korzenia zęba 31, zwiększoną ruchomość tego zęba oraz występowanie dolegliwości bólowych podczas nagryzania. Powyższe objawy występowały od kilku miesięcy.

W badaniu klinicznym stwierdzono obecność przetoki na błonie śluzowej po stronie językowej w rzucie korzenia zęba 31, a także obecność kieszonki patologicznej — 6 mm na powierzchni językowej oraz ruchomość zęba 31 w stopniu I-szym wg Halla. W badaniu żywotności miazgi chlorkiem etylu, zęby 31 oraz 41 nie wykazywały reakcji. Natomiast występowała dodatnia reakcja w trakcie pionowego

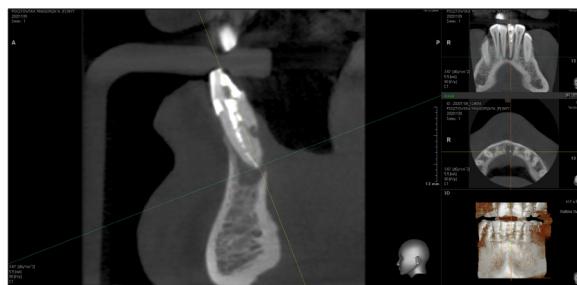

Ryc. 1. Zdjęcie RVG dostarczone przez pacjentkę przed rozpoczęciem leczenia.

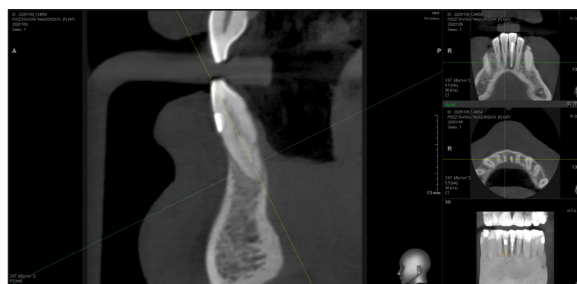
opukiwania tych zębów. Ubytek w punkcie treU panacyjnym zęba 31 był zabezpieczony opatrunkiem tymczasowym. Stwierdzono także dobry stan higieny jamy ustnej.

Na zdjęciach RTG wewnątrzustnych dostarczonych przez pacjentkę, widoczny był zarys korzenia zęba 31, o wyglądzie sugerującym obecność drugiego kanału oraz przejaśnienie w połowie długości korzenia zęba (ryc. 1). Po analizie podjęto decyzję o wykonaniu tomografii komputerowej wiązki stożkowej (CBCT – ang. Cone Beam Computed Tomography), w celu poszerzenia diagnostyki. Badanie to wykazało, że zęby 31, 41 są zębami jednob korzeniowymi o układzie kanałów 1-2-1 wg Vertucciego. W zębie 31 w odległości ok. 5mm w kierunku dowierzchołkowym od szyjki zęba, na powierzchni językowej korzenia widoczny był obszar resorpcji zewnętrznej o średnicy 2 mm, perforujący ścianę korzenia. W okolicy wierzchołkowej występował obszar osteolityczny o wymiarach ok. 7x5x4 mm, powodujący zniszczenie blaszki zbitej językowej części zębodołowej żuchwy (ryc. 2). W zębie 41 stwierdzono obecność cech resorpcji zewnętrznej powierzchni językowej korzenia bez cech perforacji oraz ubytek blaszki przedsionkowej kości wyrostka zębodołowego żuchwy, spowodowany chorobą przyzębia (ryc. 3).

Na podstawie badania klinicznego



Ryc. 2. CBCT – ząb 31 przekrój skośny, stan przed rozpoczęciem leczenia.



Ryc. 3. CBCT – ząb 41 przekrój skośny, stan przed rozpoczęciem leczenia.

i radiologicznego postawiono rozpoznanie: resorpcja zewnętrzna zapalna zębów 31, 41 oraz przewlekłe zapalenie tkanek okołowierzchołkowych zęba 31. Ze względu na niewielkie rozmiary perforacji w obu zębach oraz dobry stan ogólny pacjentki i dobrą higienę jamy ustnej, zdecydowano się na próbę zachowawczego zaopatrzenia zębów. Plan postępowania obejmował kontynuację rozpoczętego leczenia endodontycznego zęba 31, z wypełnieniem ubytku resorpcyjnego, perforującego korzeń zęba, materiałem MTA (ang. Mineral Trioxide Aggregate, agregat trójtlenków mineralnych) oraz , leczenie endodontyczne zęba 41. Kolejnym krokiem po zakończeniu leczenia kanałowego miała być konsultacja periodontologiczna, w celu zaplanowania leczenia periodontologicznego przewlekłego zapalenia przyzębia. Kontrolę radiologiczną (CBCT), celem oceny gojenia zmian, przewidziano po upływie 6 miesięcy od zakończenia terapii endodontycznej. W razie niepowodzenia leczenia zachowawczego, plan leczenia obejmował

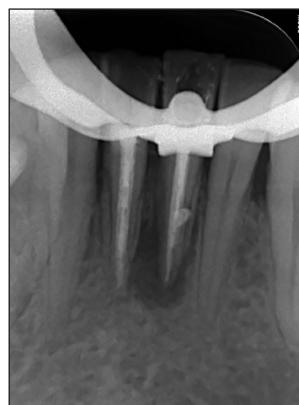leczenie mikrochirurgiczne lub chirurgiczne połączone z postępowaniem implanto-protezyjnym.

Pacjentka zaakceptowała zaproponowany plan postępowania. Równocześnie chorą poinformowano o wątpliwym rokowaniu, w tym o ryzyku utraty zębów 31, 41.

Leczenie przeprowadzono w osłonie koferdamu i pod kontrolą mikroskopu zabiegowego. Pomiar długości roboczej wykonano przy użyciu endometru – Raypex 6. Kanały opracowano za pomocą systemu Reciproc Blue 25. W trakcie pracy oraz po jej zakończeniu kanały obficie płukano 5,25% roztworem podchlorynu sodu, z aktywacją ultradźwiękową. Podczas pierwszej wizyty do kanałów założono preparat z wodorotlenkiem wapnia na okres dwóch tygodni. Z uwagi na długotrwałość działania bakteriobójczego oraz właściwości lityczne wodorotlenku wapnia uzyskano w ten sposób efekt dodatkowej dezynfekcji kanału oraz rozpuszczenie ewentualnych resztek ziarniny zapalnej.³ Ubytki zaopatrzone materiałem kompozytowym światłoutwardzalnym.

Na kolejnej wizycie pacjentka nie zgłaszała dolegliwości. Wypłukano preparat Calcipast (Cerkamed) z kanałów. Podczas płukania końcowego do irygacji kanałów zastosowano 5,25% roztwór podchlorynu sodu z aktywacją ultradźwiękową, 40% roztwór kwasu cytrynowego, 0,9% sól fizjologiczną oraz 2% Gluco-Chex. Ćwieki zdezynfekowano w 2% Gluco-Chex i kanały osuszone. Kanał językowy w zębie 31 w całości wypełniono materiałem MTA. Pozostałe kanały przedsionkowy w zębie 31 oraz językowy i przedsionkowy w zębie 41 wypełniono metodą termiczną płynnej fali z uszczelniaczem AHPlus. Kontrola radiologiczna wykazała poprawne wypełnienie kanałów (ryc. 4).

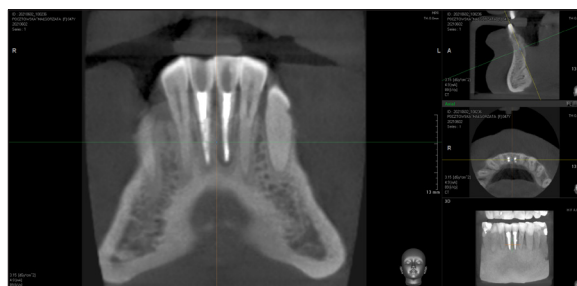Pacjentka zgłosiła się na badanie kontrolne po upływie 6 miesięcy od zakończenia leczenia. Nie zgłaszała dolegliwości bólowych. W badaniu klinicznym nie stwierdzono cech



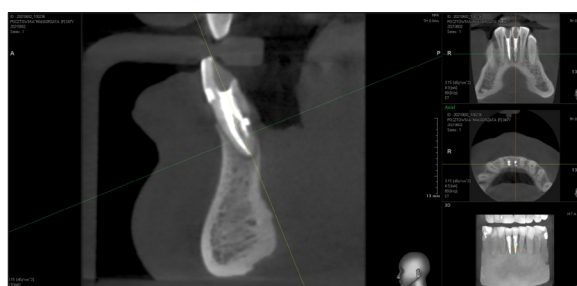Ryc. 4 Zdjęcie RVG – stan po wypełnieniu kanałów w zębach 31,41.

stanu zapalnego w tkankach otaczających leczone zęby. Przetoka na błonie śluzowej jamy ustnej od strony językowej w rzucie korzenia zęba 31 uległa wygojeniu. Stwierdzono również brak dolegliwości bólowych podczas perkusji pionowej, a ruchomość zębów 31 oraz 41 była fizjologiczna.

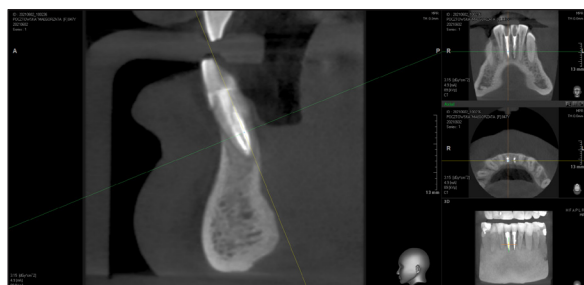Wykonano kontrolne badanie CBCT celem oceny gojenia (ryc. 5-7). Stwierdzono objawy gojenia zmiany o charakterze osteolitycznym oraz częściowe odtworzenie blaszki



Ryc. 5. Kontrolne CBCT wykonane około 6 miesięcy po zakończeniu leczenia.



Ryc. 6. Kontrolne CBCT wykonane około 6 miesięcy po zakończeniu leczenia, ząb 31 przekrój skośny.



Ryc. 7. Kontrolne CBCT wykonane około 6 miesięcy po zakończeniu leczenia, ząb 41 przekrój skośny.

zbitej językowej części zębodołowej żuchwy. Pacjentka do czasu wizyty kontrolnej, nie zgłosiła się na konsultację periodontologiczną.

Na podstawie badania kontrolnego klinicznego i radiologicznego, rokowanie dla zębów 41 oraz 31 określono jako dobre, pod warunkiem rozpoczęcia przez pacjentkę leczenia periodontologicznego. Zalecono dalszą obserwację oraz okresowe kontrole kliniczne i radiologiczne. Odstąpiono od leczenia chirurgicznego i implanto-protetycznego, które obejmował pierwotny plan leczenia.

Podsumowanie

W opisanym przypadku rozpoznano resorpcję zewnętrzną zapalną z perforacją kanału językowego w zębie 31.

Wybór postępowania leczniczego podyktowany był rodzajem zmiany resorpcyjnej, jej umiejscowieniem oraz niewielkim rozmiarem. W takim przypadku leczenie endodontyczne z wykorzystaniem past zawierających wodorotlenek wapnia do czasowego wypełnienia kanałów lub ostateczne wypełnienie kanałów materiałami krzemowo-wapniowymi może dawać dobre wyniki. Natomiast rozległe resorpcje zębów są wskazaniem do zastosowania zabiegów chirurgicznych lub endodontyczno-chirurgicznych, takich jak np. resekcja wierzchołka korzenia.³⁻⁵

W omawianym przypadku, do zamknięcia perforacji użyto cementu krzemowo-wapniowego (MTA). Jest to preparat zachowujący

szczelność po związaniu, wykazujący działanie bakteriostatyczne i nie ulegający resorpcji.⁶

Leczenie protetyczne, obejmujące m.in. uzupełnienie występujących u pacjentki braków zębowych, odroczone do czasu całkowitego wygojenia zmian zapalnych w tkance kostnej. W zębie 41 zaplanowano wkład z włókna szklanego. Natomiast obecność materiału MTA w kanale językowym zęba 31 wykluczyła możliwość wykonania wkładu z włókna szklanego, który jest wskazany w kompleksowej odbudowie zębów przednich.⁷ W tym przypadku zaplanowano odbudowę kompozytową bezpośrednią.

Leczenie zębów ze stwierdzoną resorpcją zewnętrzną zapalną zawsze stanowi wyzwanie dla lekarza dentysty. Obecność zmian resorpcyjnych wymaga wnikliwej diagnostyki oraz właściwego zaplanowania leczenia. Tak, jak to miało miejsce w omawianym przypadku, w ocenie występowania, lokalizacji oraz rozmiarze i typie resorpcji, poza klasycznymi technikami radiologicznymi, szczególnie użyteczne wydaje się być zastosowanie tomografii komputerowej wiązki stożkowej (CBCT). Dzięki temu badaniu możliwa jest analiza obrazu w trzech płaszczyznach: poprzecznej, czołowej i strzałkowej.⁸

Przedstawiony przypadek wskazuje, że prawidłowo przeprowadzone leczenie niechirurgiczne może okazać się wystarczające do wygojenia istniejących zmian zapalnych, stanowiąc tym samym alternatywę dla bardziej inwazyjnych metod. W przypadku niewielkich zmian resorpcyjnych wskazane jest odroczenie ewentualnego leczenia chirurgicznego lub protetycznego do czasu zaobserwowania widocznych oznak gojenia.⁹

Piśmiennictwo

1. Barańska-Gachowska M: Endodoncja wieku rozwojowego i dojrzałego, Czelej, Lublin 2021: 599-613.

2. *Arabska-Przedpelska B*: Współczesna endodoncja w praktyce, Bestom DENTOnet.pl, Wydanie I, Łódź 2011; 393-402.
3. Mohammadi Z, Dummer PMH: Properties and applications of calcium hydroxide in endodontics and dental traumatology. *Int Endod J* 2011; 44(8): 697-730. doi: 10.1111/j.1365-2591.2011.01886.x
4. *Soufdoost RS, Ghomi AJ, Labbaf H*: Endodontic Management of a tooth with apiece overfilling and perforating external root resorption: A case report. *Clin Case Rep* 2020; 8: 3277-3282.
5. *Heithersay GS*: Management of tooth resorption. *Aust Dent J*. 2007; 52:S105-S121.
6. *Lee SJ, Monsef M, Torabinejad M*: Sealing ability of a mineral trioxide aggregate for repair of lateral root perforations. *J Endod* 1993; 19: 541-544.
7. *Jurema ALB, Filgueiras AT, Santos KA, Bresciani E, Caneppele TMF*: Effect of intraradicular fiber post on the fracture resistance of endodontically treated and restored anterior teeth: A systematic review and meta-analysis *J Prosthet Dent* 2022; 128(1): 13-24. doi: 10.1016/j.prosdent.2020.12.013
8. *Yoshioka T, Kikuchi I, Adorno G, Suda H*: Periapical bone defects of root filled teeth with persistent lesions evaluated by cone-beam computed tomography. *International Endodontic Journal*. doi: 10.1111/j1365-2591.2010.01814.x
9. *Del Fabbro M, Taschieri S, Testori T, Francetti L, Weinstein RL*: Surgical versus non-surgical endodontic re-treatment for periradicular lesions. *Cochrane Database Syst Rev* 2007; (3): CD005511. doi: 10.1002/14651858.CD005511.pub2

Zaakceptowano do druku: 15.05.2023 r.

Adres autorów: 02-097 Warszawa, Binińskiego 6.

© Zarząd Główny PTS 2023.