

# Ocena poziomu satysfakcji i jakości życia pacjentów leczonych z zastosowaniem dolnej protezy całkowitej typu overdenture wspartej o pojedynczy implant

## Evaluation of patient's satisfaction and the quality of life after using a single implant-supported lower jaw overdenture

**Bartosz Bujak, Elżbieta Mierzwińska-Nastalska**

Katedra Protetyki Stomatologicznej, Warszawski Uniwersytet Medyczny

Department of Prosthodontics, Medical University of Warsaw

Kierownik: prof. dr hab. n. med. Jolanta Kostrzeva-Janicka

---

---

### HASŁA INDEKSOWE:

wszczepy, protezy typu overdenture, jakość życia

---

---

---

---

### KEY WORDS:

implants, overdentures, quality of life

---

---

### Streszczenie

**Wprowadzenie.** Całkowite protezy konwencjonalne mimo wielu niedoskonałości są ekonomiczną i tradycyjną formą rehabilitacji protetycznej bezzębnych pacjentów. Słaba retencja i stabilizacja wykonanych uzupełnień protetycznych jest jednak częstym problemem, szczególnie w przypadku bezzębnej żuchwy, uniemożliwiającym użytkownikom protez sprawne funkcjonowanie. Powstaje zatem pytanie czy pojedynczy implant może być alternatywą dla metody leczenia z wykorzystaniem dwóch implantów jako elementów oporowych dla dolnej protezy całkowitej. Możliwość szerszego zastosowania tej metody w codziennej praktyce klinicznej może być szansą dla pacjentów o niskim statusie socjalno-ekonomicznym, a mających trudności adaptacyjne do użytkowanych konwencjonalnych uzupełnień protetycznych.

**Cel pracy.** Ocena poziomu satysfakcji pacjentów i jakości życia po zastosowaniu pojedynczego implantu jako elementu oporowego dla dolnej protezy typu overdenture (OVD) w porównaniu do wcześniej użytkowanych protez konwencjonalnych.

### Summary

**Introduction.** Despite many imperfections complete conventional denture is an economic and classic form of prosthetic rehabilitation of edentulous patients. Nevertheless, poor retention and stability of prosthetic restorations is a common problem, especially in patients with the edentulous mandible, which prevents their smooth functioning. The question then arises whether a single implant can be an alternative to the treatment using two implants as resistance elements for complete lower jaw denture. A wider application of this method in everyday clinical practice can be an option for patients with the low socio-economic status and adaptive difficulties to conventional prosthetic restorations.

**Aim of the study.** To assess patient's satisfaction and the quality of life after using a single implant as a resistance element for lower jaw overdenture (OVD) compared to the previously used conventional dentures.

**Material and methods.** 31 fully edentate patients who for the previous twelve months used complete prosthetic restorations. These patients experienced adaptive problems mainly due to poor

**Material i metoda.** Badanie objęło 31 pacjentów bezzębnych w obrębie szczęki i żuchwy, którzy co najmniej od 12 miesięcy użytkowali całkowite uzupełnienia protetyczne. U tych pacjentów występowały problemy adaptacyjne, spowodowane głównie słabą retencją i stabilizacją dolnej protezy całkowitej. Procedura chirurgiczna polegała na wprowadzeniu implantu w linii pośrodkowej żuchwy. Do określenia poziomu satysfakcji z użytkowanych protez zastosowano skalę ocen będących odpowiedzią na pytania zawarte w ankiecie.

**Wyniki.** Analiza wyników dotycząca poziomu satysfakcji pacjentów z użytkowanych całkowitych uzupełnień protetycznych wykonanych konwencjonalnie oraz protez typu overdenture wspartych o pojedynczy implant wykazuje redukcję poziomu dyskomfortu związanego z użytkowaniem protez poprzez zastosowanie wszczepu do poprawy retencji i stabilizacji uzupełnienia protetycznego.

**Wnioski.** 1. Zastosowanie pojedynczego wszczepu znacznie poprawia retencję i stabilizację protezy całkowitej dolnej, łatwość spożycia pokarmów oraz stan psychosocjalny pacjenta, przez co redukuje poziom dyskomfortu związanego z użytkowaniem uzupełnienia oraz poprawia jakość życia. 2. Wykorzystanie pojedynczego implantu do wsparcia dolnej protezy całkowitej typu OVD jest skuteczną metodą leczenia i wydaje się być dobrą alternatywą dla pacjentów z trudnymi do leczenia warunkami podłoża protetycznego w żuchwie z zastosowaniem protezy konwencjonalnej oraz niskim statusem socjalno-ekonomicznym.

retention and stabilization of the lower denture. The surgical procedure consisted in introducing an implant in the midline of the mandible. The evaluation scale based on the answers to the questions contained in the survey was applied to determine the level of patient's satisfaction with the dentures.

**Results.** The analysis of the results of patient's satisfaction with conventional complete prosthetic restorations and overdentures supported by a single implant shows a smaller level of discomfort associated with the use of dentures thanks to the application of the implant to improve the retention and stability of prosthetic restorations.

**Conclusions.** 1. The use of a single implant significantly improves retention and stability of complete lower denture, facilitates eating and improves psychosocial well being of the patient, and thus reduces discomfort associated with the use of restoration and improves the quality of life. 2. The application of a single implant to support complete lower overdenture is an effective treatment method and may be an alternative for patients with poor foundation area in the mandible presenting a challenge with a conventional denture and for those with the low socio-economic status.

---

## Wprowadzenie

Skuteczna rehabilitacja protetyczna pacjentów bezzębnych jest często trudna lub niemożliwa ze względu na rozległe zaniki i deformacje podłoża protetycznego. Trudności w adaptacji do protez całkowitych wynikają z niezadowalającej retencji i stabilizacji tego rodzaju uzupełnień protetycznych. Prowadzi to do obniżenia

komfortu i jakości życia pacjentów. W większości przypadków poprzez właściwe czynnościowe ukształtowanie pobrzeży oraz uszczelnienie brzeżne jest możliwe do osiągnięcia zadowalające utrzymanie górnych protez całkowitych. Największe problemy występują w przypadku leczenia protetycznego w bezzębnej żuchwie.

Dynamiczny rozwój implantoprotetyki umożliwił, poprzez zastosowanie różnego

rodzaju precyzyjnych połączeń retencyjnych, wykorzystanie wszczepów śródkostnych jako elementów kotwiczących dla protez całkowitych. Powszechnie stosowane w rehabilitacji pacjentów bezzębnych wsparte o implanty protezy typu overdenture zapewniają właściwą retencję i stabilizację, odtwarzają prawidłową funkcję żucia oraz zmniejszają atrofię części zębodołowej żuchwy poprzez regulację neuromięśniowej adaptacji.<sup>1,2</sup> W 2002 roku na konferencji w Montrealu leczenie pacjentów z bezzębną żuchwą z zastosowaniem protezy overdenture wspartej o wszczepy śródkostne uznane zostało za standard w tego typu przypadkach klinicznych.<sup>3</sup> Dla pacjentów w wieku podeszłym ze znacznym zanikiem podłoża protetycznego w żuchwie, wprowadzenie dwóch implantów stało się wymogiem klinicznym, by zapewnić odpowiednią retencję i stabilizację protez oraz żeby ograniczyć szybkość zaniku części zębodołowej żuchwy w odcinku przednim. Koncepcja wprowadzenia dwóch implantów w regionie między otworami bródkowymi ma duży stopień powodzenia w leczeniu.<sup>4-10</sup>

Zdarza się jednak, że osadzenie czterech, czy nawet dwóch implantów w żuchwie jest niemożliwe z powodu deficytu tkanki kostnej bądź zbyt wysokich kosztów takiego leczenia. Wydaje się, że te dwa czynniki (deficyt anatomiczny i socjalno-ekonomiczny) znacznie ograniczają dostęp pacjentów do tego rodzaju procedur medycznych. Naturalnym następstwem było zatem rozpoczęcie obserwacji i badań klinicznych nad możliwością zredukowania liczby wszczepów jako elementów oporowych dla dolnej protezy typu overdenture.<sup>11</sup>

W 1993 roku *Cordioli* i wsp. opublikowali pierwsze doniesienia opisujące wykorzystanie pojedynczego implantu umiejscowionego centralnie w linii pośrodkowej żuchwy jako wsparcie dla dolnej protezy całkowitej.<sup>12</sup> Do chwili obecnej aktualna jest dyskusja dotycząca odpowiedzi na pytanie jaka jest wystarczająca

minimalna liczba implantów niezbędnych do skutecznego umocowania dolnej protezy całkowitej, jednocześnie korzystna z punktu widzenia zależności biomechanicznych.

## Cel pracy

Ocena poziomu satysfakcji pacjentów i jakości życia po zastosowaniu pojedynczego implantu jako elementu oporowego dla dolnej protezy typu overdenture (OVD) w porównaniu do wcześniej użytkowanych protez konwencjonalnych.

## Material i metoda

Badanie objęło 31 pacjentów, 22 kobiet i 9 mężczyzn. Najstarszy pacjent miał 80 lat, najmłodszy 56 lat. Średnia wieku wynosiła 68,4 lat. Wszyscy pacjenci byli bezzębni w obrębie szczęki i żuchwy oraz użytkowali (co najmniej od 1 roku) konwencjonalne całkowite uzupełnienia protetyczne. W całej badanej grupie występowały problemy adaptacyjne, spowodowane niezadawalającą retencją i stabilizacją dolnej protezy całkowitej. Badanie zakładało wykonanie nowego kompletu całkowitych uzupełnień protetycznych, które oddawano do użytkowania przez pacjentów w okresie od 2 do 4 tygodni przed zabiegiem implantacji. Procedura chirurgiczna polegała na wprowadzeniu implantu w linii pośrodkowej żuchwy, którą poprzedzała plastyka grzbietu części zębodołowej podłoża kostnego. Zastosowano dwuetapowy protokół z 3-miesięcznym okresem osteointegracji zakończony zabiegiem odsłonięcia implantu z montażem śruby gojącej. Wprowadzono implanty Nobel Biocare typu NB MkIII Groovy external hex (Nobel Biocare Switzerland). Długość implantów użyta w badaniu, uzależniona od wymiarów części zębodołowej żuchwy zawierała się w wartościach od 8,5 do 15,0 mm, a średnica od 3,75 do 4,1mm. Zastosowano łączniki protetyczne

typu Locator (Locator Overdenture Attachment System, Zest Dental Solutions, USA), jako element retencyjny dla wykonanej i dostosowanej protezy OVD.

Ocenę stopnia satysfakcji i jakości życia pacjentów użytkujących ruchome uzupełnienie protetyczne typu overdenture (OVD) wsparte o pojedynczy implant sporządzono na podstawie analizy wypełnionych ankiet. Badanie miało charakter porównawczy i odnosiło się do oceny konwencjonalnej protezy całkowitej dolnej użytkowanej przez pacjenta przed zabiegiem wprowadzenia wszczepu oraz do oceny protezy typu overdenture wspartej o pojedynczy implant, w okresie 12 m-cy od obciążenia wszczepu. Narzędzie oceniające poziom satysfakcji składało się z sześciu zagadnień, o które pytano pacjentów:

- jakość utrzymania protezy w jamie ustnej,
- komfort spożywania pokarmów,
- komfort psychiczny w trakcie spotkań towarzyskich/oficjalnych,
- stopień łatwości obsługi protezy: higiena, wkładanie do ust, zdejmowanie protezy,
- poziom ogólnych kosztów leczenia i serwisu,
- poziom bólu.

Pacjenci odpowiadali na powyższe zagadnienia wykorzystując czterostopniową skalę, gdzie: 1 – świadczyło o ocenie bardzo dobrej, 2 – dobrej, 3 – złej i 4 – bardzo złej. Ankieta była wykorzystywana w dwóch pomiarach: przed zabiegiem implantacji, podczas użytkowania konwencjonalnej protezy całkowitej dolnej oraz po zabiegu wprowadzenia implantu i obciążeniu protezą typu overdenture (12 m-cy od obciążenia wszczepu). Kompletne ankiety wypełniło 23 pacjentów.

#### *Analiza statystyczna*

W celu weryfikacji subiektywnego poczucia dyskomfortu i oceny wybranych parametrów klinicznych zastosowano następujące analizy statystyczne:

- Test nieparametryczny Wilcoxon dla dwóch grup zależnych do pomiaru istotności zmiany w subiektywnie odczuwanym dyskomforcie dla każdej pozycji ankiety oddzielnie.
- Test t-Studenta dla dwóch grup zależnych do pomiaru różnicy w wyniku sumarycznym określającym ogólny poziom subiektywnie odczuwanego dyskomfortu związanego z użytkowaniem protezy całkowitej.

Poziom istotności statystycznej dla wyników testów określono na  $p < 0,05$ .

## **Wyniki**

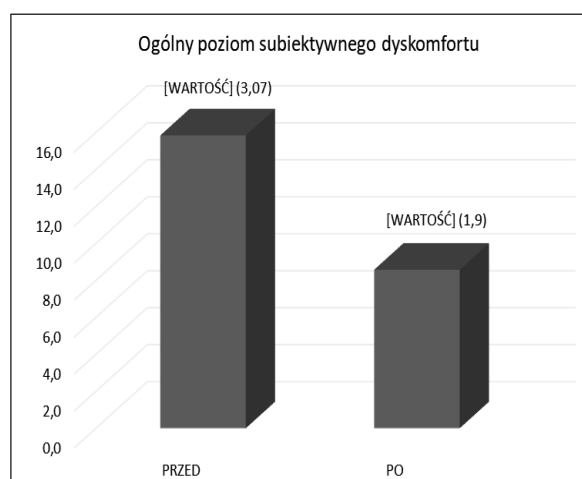
Analiza wyników dotycząca poziomu satysfakcji pacjentów z użytkowanych całkowitych uzupełnień protetycznych wykonanych metodą konwencjonalną oraz protez typu overdenture wspartych o pojedynczy implant umiejscowiony centralnie w żuchwie, wykazała redukcję poziomu dyskomfortu w przypadku zastosowania wszczepu do poprawy retencji i stabilizacji dolnej protezy całkowitej (tab. 1).

Stwierdzono lepsze wyniki odnośnie pytania o stopień łatwości obsługi protezy typu overdenture w stosunku do protezy konwencjonalnej, pomimo obiektywnie trudniejszych czynności związanych z wprowadzaniem do jamy ustnej i zdejmowaniem protezy typu overdenture oraz jej zabiegów higienizacyjnych. Pacjenci relacjonowali wyższe koszty leczenia i serwisu w przypadku protez typu overdenture, tym bardziej, że są to uzupełnienia nie zawarte w koszyku świadczeń NFZ. Ponadto, zweryfikowano sumaryczny wynik oceny dyskomfortu poprzez zsumowanie wyników w badaniu przed zabiegiem wprowadzenia implantu podczas użytkowania konwencjonalnej protezy (wskaźnik rzetelności alfa Cronbacha = 0,75) oraz 1 rok po obciążeniu implantu protezą typu overdenture (wskaźnik rzetelności alfa Cronbacha = 0,68) (ryc. 1).

T a b e l a 1. Średnia i mediana ocen dyskomfortu dla poszczególnych pozycji ankiety

Badanie	N	M	Me
<b>Przed zabiegiem implantacji</b>			
Jakość utrzymania protezy w jamie ustnej	23	3,39	3
Komfort spożywania pokarmów	23	3,22	3
Komfort psychiczny w trakcie spotkań towarzyskich/ oficjalnych	23	3,22	3
Stopień łatwości obsługi protezy konwencjonalnej: higiena, wkładanie do ust, zdejmowanie protezy	23	1,65	1
Poziom ogólny kosztów leczenia i serwisu	23	1,35	1
Poziom bólu	23	3,00	3
<b>Rok po obciążeniu implantu</b>			
Jakość utrzymania protezy w jamie ustnej	23	1,30	1
Komfort spożywania pokarmów	23	1,48	1
Komfort psychiczny w trakcie spotkań towarzyskich/ oficjalnych	23	1,22	1
Stopień łatwości obsługi protezy typu overdenture: higiena, wkładanie do ust, zdejmowanie protezy	23	1,52	1
Poziom ogólnych kosztów leczenia i serwisu	23	1,70	2
Poziom bólu	23	1,35	1

N – liczba badanych, którzy wypełnili ankietę w okresie przed wprowadzeniem implantu i 1 rok po obciążeniu implantu, M – średni wynik dla całej grupy (dla danej pozycji w ankiecie), Me – mediana ocen dla danej pozycji w ankiecie.



**Ryc. 1.** Sumaryczny wynik oceny dyskomfortu przed implantacją (podczas użytkowania konwencjonalnej protezy całkowitej dolnej) i rok po wprowadzeniu wszczepu i obciążeniu protezą typu overdenture.

Wyniki testu t-Studenta były istotnie statystycznie  $t(22) = 10,082$  przy  $p < 0,001$ . Badani pacjenci odczuwali zdecydowanie mniejszy ogólny dyskomfort po zastosowaniu precyzyjnego elementu retencyjnego w układzie implant – proteza typu overdenture.

## Dyskusja

Zgodnie z definicją Światowej Organizacji Zdrowia (WHO) bezzębie jest formą zaburzenia fizycznego.<sup>13</sup> Jakość życia pacjenta jest indywidualnie postrzegana pozycją w kontekście systemów kulturowych, wartości w których żyje, relacji do celów, oczekiwań, standardów i

obaw.<sup>14</sup> Efekt utraty zębów jest dwojaki i może oddziaływać na pacjenta w sferze psychologicznej i klinicznej. Psychologicznie ma cechy przewlekłej choroby mającej negatywny wpływ na funkcjonowanie i zdrowie psychiczne. Klinicznie zanik części zębodołowej żuchwy będący następstwem utraty uzębienia ma niekorzystny wpływ na możliwość późniejszej odbudowy braków zębowych.

Całkowite protezy osiadające, pomimo wielu niedoskonałości, są ekonomiczną i konwencjonalną formą rehabilitacji protezyjnej bezzębnych pacjentów w wieku podeszłym. Jednak zła retencja i stabilizacja protez jest rzeczywistym i częstym problemem uniemożliwiającym sprawne funkcjonowanie ich użytkowników. Prowadzi to do ciągłego strachu przed destabilizacją protezy podczas różnego rodzaju aktywności w obrębie narządu żucia i codziennym funkcjonowaniu.<sup>15,16</sup> U osób użytkujących protezy ruchome obserwuje się problemy z żuciem, szczególnie twardego pokarmu, oraz niekorzystne zmiany w anatomii podłoża w postaci jego znacznej resorpcji, co w przyszłości może utrudniać skuteczne i satysfakcjonujące leczenie.<sup>17</sup>

*Fitzpatrick*<sup>18</sup> określił główne wytyczne i cele leczenia protezyjnego bezzębnych pacjentów w wieku podeszłym, gdzie stwierdził, że aby zaspokoić potrzeby i oczekiwania pacjentów, leczenie takie powinno być jak najmniej inwazyjne i skomplikowane, a ponadto tanie i bezpieczne. Wydolność funkcjonalna i trwałość to cechy, których oczekują pacjenci użytkujący uzupełnienia protezyjne. Większość pacjentów użytkujących protezy całkowite porównuje komfort oraz czynność żucia odbudowaną przez uzupełnienia protezyjne z uzębieniem naturalnym. Stąd pojawiają się deficyty w sferze psychologicznej, socjalnej i funkcjonalnej mające wpływ na ogólne zdrowie jamy ustnej i jakość życia pacjenta.<sup>19</sup>

Pojawia się coraz większe zainteresowanie problematyką zmniejszenia liczby implantów służących jako wsparcie dla protezy odbudowującej braki całkowite w żuchwie i odpowiedź na pytanie jaka jest wystarczająca minimalna liczba implantów niezbędnych do skutecznego umocowania dolnej protezy całkowitej.<sup>4,20</sup> Pierwsze doniesienia opisujące wykorzystanie pojedynczego implantu umiejscowionego centralnie w linii pośrodkowej żuchwy jako elementu oporowego dla dolnej protezy całkowitej opublikowali *Cordioli* i wsp. w 1993 roku.<sup>12</sup> Odcinek bródkowy żuchwy uważany jest za potencjalnie bezpieczny dla wprowadzenia implantu nawet w warunkach dużego zaniku części zębodołowej żuchwy.<sup>20</sup> *Kronstrom* i wsp. w rocznych obserwacjach wykazali skuteczność tej metody w 91,7%, przypadków.<sup>8</sup> Lepsze wyniki osiągnęli *Cordioli* i wsp.,<sup>21</sup> *Krennmair* i *Ulm*,<sup>22</sup> *Liddelow* i *Henry*,<sup>23,24</sup> *Walton* i wsp.<sup>25</sup> Należy jednak nadmienić, że większość powyższych badań charakteryzowała się krótkim czasem obserwacji.

Satysfakcja z użytkowanych uzupełnień protezyjnych jest wypadkową wielu czynników, takich jak: stabilizacja i retencja protez, wydolność żucia, wyraźna mowa, odczucia estetyczne.<sup>26</sup> Badania wskazują, że około 66% pacjentów jest nieusatysfakcjonowanych z użytkowanych przez nich całkowitych protez wykonanych metodą konwencjonalną, z powodu dyskomfortu, słabej retencji, złego dopasowania i dolegliwości bólowych w jamie ustnej.<sup>27,28</sup> Podczas gdy w grupie pacjentów użytkujących protezy typu overdenture wsparte o implanty aż 85% badanych wyraziło zadowolenie z wykonanych uzupełnień protezyjnych, natomiast jedynie 27% badanych użytkujących protezy konwencjonalne.<sup>29</sup> W grupie pacjentów użytkujących protezy typu overdenture wsparte o implanty odnotowuje się także poprawę parametrów wartości antropometrycznych oraz wzrost poziomu albumin w surowicy

do 1,4 g/L (wskaźnik dobrego stanu zdrowia), wzrost w surowicy poziomu witaminy B12.<sup>30</sup>

Ciągle aktualna jest dyskusja dotycząca minimalnej liczby implantów będących elementem oporowym dla protez ruchomych, która skutecznie poprawi jakość życia pacjentów bezzębnych. W badaniach porównujących ocenę kliniczną i subiektywną metody leczenia z wykorzystaniem procedury wsparcia protezy całkowitej dolnej o dwa implanty umiejscowione w odcinku między otworami bródkowymi i o pojedynczy implant wprowadzony centralnie w linii pośrodkowej żuchwy uzyskano podobne wyniki i nie zauważono istotnych różnic w poziomie satysfakcji pacjentów.<sup>8,31-34</sup> Podobnie *Walton* i wsp. nie wykazali istotnie statystycznych różnic między tymi grupami, natomiast poziom satysfakcji pacjentów w momencie zmiany konwencjonalnej protezy całkowitej na protezę typu overdenture wspartą o implant lub ich wielokrotność znacząco wzrósł we wszystkich badaniach oceniających ten parametr.<sup>25</sup>

*Cordioli* i wsp. przedstawili wyniki obserwacji 21 geriatrycznych pacjentów użytkujących dolne protezy typu OVD wsparte o pojedynczy implant umiejscowiony centralnie w odcinku bródkowym żuchwy, gdzie wykazano znaczącą poprawę komfortu użytkowania protez.<sup>21</sup> *Harder* i wsp. w swoich obserwacjach podają, że koncepcja rehabilitacji protetycznej z wykorzystaniem pojedynczego implantu jako elementu oporowego dla protezy dolnej wyraźnie poprawia jakość życia pacjentów bezzębnych w porównaniu do postępowania konwencjonalnego.<sup>35</sup> *Krenmair* i wsp. przeprowadzili badanie oceniające poziom satysfakcji z użytkowanych uzupełnień protetycznych w 18 miesięcznym okresie obserwacji bezzębnych pacjentów, u których wykonano protezy typu overdenture wsparte o pojedynczy implant pozycjonowany centralnie w odcinku bródkowym żuchwy, wykazując znaczącą poprawę stabilizacji i retencji użytkowanych protez.<sup>22</sup> Badania *Swarup* i

wsp. także potwierdzają skuteczność metody z wykorzystaniem pojedynczego implantu, mającego pozytywny wpływ zarówno w aspekcie obiektywnym w postaci poprawy wydolności żucia, jak i subiektywnym w postaci poprawy jakości życia.<sup>19</sup>

Statystyczna analiza wyników badań własnych, dotycząca poziomu satysfakcji pacjentów z użytkowanych całkowitych uzupełnień protetycznych wykonanych konwencjonalnie oraz protez typu overdenture wspartych o pojedynczy implant umiejscowiony centralnie w odcinku bródkowym żuchwy, wykazała redukcję poziomu dyskomfortu u użytkowników protez typu OVD. Zastosowanie pojedynczego wszczepu do poprawy retencji i stabilizacji uzupełnienia protetycznego miało wpływ na poprawę jakości życia. Poziom satysfakcji pacjentów wzrósł w sposób znaczący od momentu umocowania elementu retencyjnego poprawiającego stabilizację i retencję uzupełnienia protetycznego. Badani pacjenci relacjonowali zdecydowanie mniejszy dyskomfort w użytkowaniu protez, stosowali bardziej zróżnicowaną dietę, a także odczuwali poprawę psychosocjalnych aspektów życia. Zarejestrowano poprawę komfortu spożywania pokarmów, większą łatwość i skuteczność żucia pokarmów po wykorzystaniu pojedynczego implantu do umocowania protezy całkowitej dolnej w porównaniu do protezy konwencjonalnej. Ponadto proteza całkowita dolna wsparta o pojedynczy implant miała korzystny wpływ na funkcjonalne ograniczenia, fizyczny ból oraz psychologiczny dyskomfort związany z użytkowaniem uzupełnień konwencjonalnych. Warto podkreślić, że satysfakcja pacjentów po obciążeniu implantu protezą typu overdenture nie była jedynie krótkotrwała ale utrzymywała się przez cały okres obserwacji. Należy mieć na uwadze, że ocena jakości życia pacjentów, po wdrożeniu takiej metody leczenia, nie jest jedynym kryterium przemawiającym za jej stosowaniem. Ważne są badania dotyczące

zależności biomechanicznych takiego rozwiązania.<sup>36</sup>

## Wnioski

1. Wsparcie protezy całkowitej typu OVD o pojedynczy implant usytuowany centralnie w żuchwie znacznie poprawia retencję i stabilizację protezy, łatwość spożywania pokarmów oraz stan psychosocjalny pacjenta, przez co redukuje poziom dyskomfortu związanego z użytkowaniem uzupełnienia oraz poprawia jakość życia.
2. Wykorzystanie pojedynczego implantu do wsparcia dolnej protezy całkowitej typu OVD jest skuteczną metodą leczenia i wydaje się być dobrą alternatywą dla pacjentów z trudnymi do leczenia warunkami podłoża protetycznego w żuchwie z zastosowaniem protezy konwencjonalnej oraz niskim statusem socjalno-ekonomicznym.

## Pismiennictwo

1. Heckmann S, Heussinger S, Linke J, Graef F, Pröschel P: Improvement and long term stability of neuromuscular adaptation in implant supported overdentures. *Clin Oral Implants Res* 2009; 20: 1200-1205.
2. Ueda T, Kremer U, Katsoulis J, Mericske-Stern R: Long-term results of mandibular implants supporting an overdenture: Implant survival, failures, and crestal bone level changes. *Int J Oral Maxillofac Implants* 2011; 26: 365-372.
3. Thomason JM, Feine J, Exley C, Moynihan P, Müller F, Naert I, Ellis JS, Barclay C, Butterworth C, Scott B: Mandibular two implant-supported overdentures as the first choice standard of care for edentulous patients-the York Consensus Statement. *Br Dent J* 2009; 207: 185-186.
4. Alqutaibi AY, Kaddah AF, Farouk: Randomized study on the effect of single implant versus two-implant retained overdentures on implant loss and muscle activity: a 12-month follow-up report. *Int J Oral Maxillofac Surg* 2017; 46: 789-797.
5. Enright S: Treatment of edentulous patients using implant supported mandibular overdentures improves quality of life. *TSMJ* 2007; 8: 65-69.
6. Gotfredsen K, Holm B: Implant-supported mandibular overdentures retained with Ball Or bar attachments: a randomized prospective 5-year study. *Int J Prosthodont* 2000; 13: 125-130.
7. Jacobs R, Schotte A, Van Steenberghe D, Quirynen M, Naert I: Posterior jaw bone resorption in osseointegrated implant-supported overdentures. *Clin Oral Impl Res* 1992; 3: 63-70.
8. Kronstrom M, Davis B, Loney R, Gerrow J, Hollender L: A prospective randomized study on the immediate loading of mandibular overdentures supported by one or two implants: A 12-month follow-up report. *Int J Oral Maxillofac Implants* 2010; 25: 181-188.
9. Mierzwińska-Nastalska E, Gładkowski J, Rolski D, Nieborak R, Mateńko D, Starościak S: Ocena przetrwania wszczepów u pacjentów poddanych radioterapii z powodu nowotworów części twarzowej czaszki. *Implants* 2014; 4: 44-48.
10. The McGill Consensus Statement on Overdentures. *Int J Prosthodont* 2002; 15: 413-414.
11. Bujak B, Lisiakiewicz W, Rolski D, Mateńko D, Mierzwińska-Nastalska E, Wojtowicz A: Rehabilitacja protetyczna z zastosowaniem protezy całkowitej typu ovd wspartej o pojedynczy implant w żuchwie-opis przypadku. *Implants* 2014; 1: 12-16.
12. Cordioli G: Mandibular overdentures supported by a single implant. *Minerva Stomatol* 1993; 42: 469-473.
13. The World Health Organization. International



- classification of functioning, disability and health: ICF. Geneva: World Health Organization. 2001.
14. Study Protocol for the World Health Organization project to develop a quality of life assessment instrument (WHOQOL). *Quality of life Res* 2. 1993; 2: 153-159.
  15. *Chee W, Jivraj S*: Treatment planning of the edentulous mandible. *Br Dent J* 2006; 201: 337-347.
  16. *Yoshida M, Sato Y, Akagawa Y, Hiasa K*: Correlation between quality of life and denture satisfaction in elderly complete denture wearers. *Int J Prosthodont* 2001; 14: 77-80.
  17. *Carlsson GE*: Clinical morbidity and sequelae of treatment with complete dentures. *J Prosthet Dent* 1998; 79: 17-23.
  18. *Fitzpatrick B*: Standard care for the edentulous mandible: A systematic review. *J Prosthet Dent* 2006; 95: 71-78.
  19. *Swarup S, Padmanabhan TV, Kumar VA*: Evaluation of patient satisfaction and masticatory performance between complete dentures and single implant-supported overdentures with locator and ball attachments *J Dent Implant* 2016; 6: 22-28.
  20. *Mahoorkar S, Bhat S, Kant R*: Single implant supported mandibular overdenture: A literature review *J Indian Prosthodont Soc* 2016; 16: 75-82.
  21. *Cordioli G, Majzoub Z, Castagna S*: Mandibular over dentures anchored to single implants: a five-year prospective study. *J Prosthet Dent* 1997; 78: 159-165.
  22. *Krennmair G, Ulm C*: The symphyseal single-tooth implant for anchorage of a mandibular complete denture in geriatric patients: a clinical report. *Inter J Oral Maxillofac Implants* 2001; 16: 98-104.
  23. *Liddelow G, Henry P*: The immediately loaded single implant-retained mandibular overdenture: A 36-month prospective study. *Int J Prosthodont* 2010; 23: 13-21.
  24. *Liddelow G, Henry PJ*: A prospective study of immediately loaded single implant-retained mandibular overdentures: Preliminary one-year results. *J Prosthet Dent* 2007; 97: 126-137.
  25. *Walton JN, Glick N, Macentee M*: A randomized clinical trial comparing patient satisfaction and prosthetic outcomes with mandibular overdentures retained by one or two implants. *Int J Prosthodont* 2009; 22: 331-339.
  26. *Awad MA, Locker D, Korner-Bitensky N, Feine JS*: Measuring the effect of intra-oral implant rehabilitation on health-related quality of life in a randomized controlled clinical trial. *J Dent Res* 2000; 79: 1659-1663.
  27. *Berg E*: The influence of some anamnestic, demographic, and clinical variables on patient acceptance of new complete dentures. *Acta Odontol Scand* 1984; 42: 119-127.
  28. *Pietrokovski J, Harfin J, Mostavoy R, Levy F*: Oral findings in elderly nursing home residents in selected countries: Quality of and satisfaction with complete dentures. *J Prosthet Dent* 1995; 73: 132-135.
  29. *Boerringer EM et al.*: Patient satisfaction with implant-retained mandibular overdentures. A comparison with new complete dentures not retained by implants – a multi-centre randomized clinical trial. *Br J Oral Maxillofac Surg* 1995; 33: 282-288.
  30. *de Jong N, Paw MJ, de Groot LC, de Graaf C, Kok F, van Staveren WA*: Functional biochemical and nutrient indices in frail elderly people are partly affected by dietary supplements but not by exercise. *J Nutr* 1999; 129: 20.
  31. *Alsabeeha N, Payne AG, De Silva RK, Swain MV*: Mandibular single implant overdentures: a review with surgical and prosthodontic perspectives of a novel approach. *Clin Oral Implants Res* 2009; 20: 356-365.
  32. *Bryant SR, Walton JN, MacEntee MI*: A 5-year randomized trial to compare 1 or 2 implants

- for implant over dentures. *J Dent Res* 2015; 94: 36-43.
33. Passia N, Brezavšček M, Fritzer E, Kappel S, Kern T, Luthardt RG, von Maltzahn N, Mundt T, Rädcl M, von Stein-Lausnitz A, Kern M: Single dental implant retained mandibular complete dentures-influence of the loading protocol: study protocol for a randomized controlled trial. *Trials* 2014; 24: 15: 186.
34. Sun X, Zhai J – J, Liao J, Teng M – H, Tian A, Liang X: Masticatory efficiency and oral health-related quality of life with implant-retained mandibular overdentures. *Saudi Med J* 2014; 35: 1195-1202.
35. Harder S, Wolfart S, Egert C, Kern M: Three-year clinical outcome of single implant-retained mandibular overdentures – Results of preliminary prospective study. *J Dent* 2011; 39: 656-661.
36. Żmudzki J, Chladek W: Rozpoznanie biomechaniki protez overdentures mocowanych do pojedynczego implantu. *Protet Stomatol* 2010; LX, 1: 22-27.
- Zaakceptowano do druku: 17.08.2022 r.  
Adres autorów: 02-097 Warszawa, ul. Binieckiego 6.  
© Zarząd Główny PTS 2022.