

Ocena stopnia przetrwania wszczepów zębowych u pacjentów z czynnikami ryzyka

Evaluation of the survival rate of dental implants in patients with risk factors

Dariusz Rolski, Konrad Juszczyzyn, Elżbieta Mierzwińska-Nastalska

Katedra Protetyki Stomatologicznej, Warszawski Uniwersytet Medyczny

Chair of Prosthodontics, Medical University of Warsaw

Kierownik: prof. dr hab. n. med. Elżbieta Mierzwińska-Nastalska

HASŁA INDEKSOWE:

nowotwory głowy i szyi, wszczepy zębowe, radioterapia, osteointegracja

KEY WORDS:

head and neck cancer, dental implants, radiotherapy, osseointegration

Streszczenie

Wstęp. Rehabilitacja protetyczna pacjentów po operacjach nowotworów w obrębie części twarzowej czaszki wymaga wielu odstępstw od standardowego postępowania. Leczenie chirurgiczne prowadzi do powstania deformacji i ubytków tkanek miękkich i twardych, również stosowane leczenie uzupełniające przyczynia się do różnych komplikacji.

Cel pracy. Celem pracy była ocena stopnia przetrwania wszczepów zębowych u pacjentów obarczonych czynnikami ryzyka. Analizie poddano wszczepy wprowadzone w kość przeszczepioną oraz własną żuchwy u pacjentów po operacjach nowotworów.

Materiał i metoda. Badaniem objęto grupę 38 pacjentów w wieku 31-87 lat leczonych z zastosowaniem metod implantoprotetycznych po zabiegach resekcji i rekonstrukcji żuchwy. W badaniach kontrolnych oceniano stabilność wszczepów, stan tkanek okołowszczepowych, stan błony śluzowej jamy ustnej oraz higienę. Ocenę wyników rehabilitacji implantoprotetycznej obejmujących stopień przetrwania wszczepów przeprowadzono po upływie jednego roku, po 2 i 3 latach od wprowadzenia wszczepów.

Wyniki. W okresie 3-letnich obserwacji wszczepów wprowadzonych w obszar kości własnej lub

Summary

Introduction. Prosthodontic rehabilitation of patients subjected to tumour surgery within the facial part of the skull is always difficult and demanding. Surgical treatment often leads to deformations and defects of soft and hard tissues, and the used adjuvant treatment contributes to further complications.

Aim of the study. To assess the survival rate of dental implants in patients with risk factors. The analysis involved implants inserted into both the bone of the mandible and transplanted bone in patients after tumor surgeries.

Material and methods. The study involved a group of 38 patients aged 31-87 treated with implants after resection and reconstruction of the mandible. In the control studies, the stability of implants, the condition of peri-implant tissues, the condition of the oral mucosa and hygiene were evaluated. The evaluation of outcome of prosthetic rehabilitation with implants, including their survival rate, was carried out at one year and two and three years after implantation procedures.

Results. During the 3-year follow-up of all the implants introduced into patients' own bone or bone grafted in the mandible, the survival rate in both cases after one and two years was 100%,

przeszczepionej w żuchwie, sumaryczny stopień przetrwania implantów zarówno w przypadku kości własnej i przeszczepionej po 1 roku i 2 latach wynosił 100%, a po 3 latach odpowiednio 94.83% i 90.48%.

Wnioski. 1. Wprowadzenie implantów w obszar kości własnej lub przeszczepionej w żuchwie, nie przesądza o wynikach leczenia. 2. U pacjentów onkologicznych po resekcji i rekonstrukcji kości żuchwy można rozważyć rehabilitację protetyczną z zastosowaniem wszczepów śródkostnych.

Wprowadzenie

Rehabilitacja protetyczna pacjentów leczonych z powodu nowotworów części twarzowej czaszki obejmuje leczenie odtwórcze, którego głównym celem jest dążenie do poprawy zaburzonych funkcji układu stomatognatycznego, takich jak czynność żucia pokarmów, czynność mowy, oddychania i połykania, oraz wyglądu twarzy. Ograniczenie zaburzeń czynnościowych ma ogromne znaczenie dla poprawy jakości życia leczonych pacjentów i ich funkcjonowania w aspekcie psychologicznym.^{1,2}

Leczeniem z wyboru nowotworów regionu głowy i szyi jest zabieg chirurgiczny. Dochodzi wówczas do powstania znacznych ubytków tkanek i deformacji oraz zaburzeń morfologicznych i czynnościowych w obrębie układu stomatognatycznego, które komplikują leczenie protetyczne. Osiągnięcie pozytywnych wyników leczenia z zastosowaniem konwencjonalnych metod protetycznych jest bardzo trudne, a w wielu przypadkach wręcz niemożliwe. Często istnieje potrzeba uzupełnienia nie tylko utraconych zębów ale również deficytów tkankowych powstałych w wyniku leczenia resekcyjnego. Najtrudniejsze warunki do leczenia protetycznego powstają u pacjentów z dużymi ubytkami tkanek po operacji i całkowitej utracie uzębienia. W celu uzyskania odpowiedniej retencji i stabilizacji protez jedyną możliwością

and after three years 94.83% and 90.48%, respectively.

Conclusions. 1. The decision to place implants in patient's own bone or in the grafted one, does not impact the results of treatment. 2. In oncological patients after resection and reconstruction of jawbone, prosthetic rehabilitation with intraosseous implants may be considered a safe option.

jest wtedy wdrożenie metod implantoprotetycznych, które mogą jednak okazać się także problematyczne u pacjentów onkologicznych po zabiegach operacyjnych.

Bardzo trudne warunki do leczenia protetycznego powstają u pacjentów po operacjach w obrębie żuchwy, szczególnie z przerwaniem ciągłości kości żuchwy, utratą uzębienia czy wyłuszczeniem stawu skroniowo-żuchwowego. W takich przypadkach do chirurgicznej rekonstrukcji żuchwy znajdują zastosowanie przeszczepy tkankowe, gdzie po usunięciu guza w granicach zdrowych tkanek dąży się do uzupełnienia ubytków tkanek miękkich, błony śluzowej, mięśni, skóry oraz struktur kostnych.³ Dostępnych jest wiele metod odbudowy ubytków, które są uzależnione od lokalizacji, zasięgu, objętości i jakości pozostawionych tkanek, możliwości ich pozyskania oraz rodzaju planowanej odbudowy protetycznej. Przeszczepiany materiał może pochodzić z różnych okolic anatomicznych, m.in. biodra, przedramienia, łopatki, kości strzałkowej. Skutecznym sposobem jest wykorzystanie wolnych lub uszypułowanych płatów skórnych i skórno-mięśniowych przesuniętych z dalszych miejsc anatomicznych. Zastosowanie płata wyspowego skórno-mięśniowego pobranego z mięśnia piersiowego większego (Pectoralis major flap – PMF) okazało się klinicznie przydatne w odbudowie tkanek u pacjentów po resekcji żuchwy.

Przeniesiony przeszczep zawierający fragment kości, mięśni i skóry może zapewnić jednoczesną rekonstrukcję tkanek twardych i miękkich.⁴⁻⁶

Możliwości chirurgicznej rekonstrukcji w obrębie części twarzowej czaszki rozszerzyło wykorzystanie unaczynionych przeszczepów z kości strzałki.⁷⁻¹⁰ Dostępna długość i możliwość modelowania przeszczepu, a także podobieństwo budowy anatomicznej do kości żuchwy sprawiają, że przeszczepy te sprawdzają się klinicznie. Ponadto nie bez znaczenia jest powolny proces resorpcji, który charakteryzuje kość strzałki.¹¹ Mankamentem jest jednak nie zawsze wystarczająca grubość kości strzałki, która stwarza dysproporcję pomiędzy przeszczepem a pozostałą częścią żuchwy i utrudnia odbudowę protetyczną.

Powodzenie w leczeniu protetycznym zależy zarówno od następstw zabiegów resekcyjnych, jak i rekonstrukcyjnych. Dla wdrożenia leczenia z wykorzystaniem implantów ważna jest jakość i objętość tkanki kostnej pozostałej po zabiegach resekcyjnych lub możliwość przeszczepienia jej z innych okolic anatomicznych. Pozwoli to na wprowadzenie wszczepów w odpowiedniej lokalizacji, zgodnie z koncepcją przyszłego zaopatrzenia protetycznego. Nie bez znaczenia dla rezultatów terapii implantoprotetycznej jest stosowana w większości przypadków terapia uzupełniająca w postaci radioterapii i/lub chemioterapii. Większość nowotworów okolicy głowy i szyi charakteryzuje się niską lub średnią promienioczułością, dyktuje to konieczność stosowania stosunkowo wysokich dawek.¹² Promieniowanie wykorzystywane w radioterapii (RTH) powoduje wiele niekorzystnych objawów. Błona śluzowa jest podatna na urazy oraz zakażenia bakteryjne i grzybicze, dochodzi do zmian w biocenozie jamy ustnej. U pacjentów napromienianych występują zaburzenia wydzielania gruczołów ślinowych z powodu nieodwracalnych zmian w postaci zwłóknień i zaników.

Znacznie upośledzone jest gojenie tkanek i ukrwienie kości oraz możliwość wystąpienia stanów zapalnych i martwicy popromiennej kości. Osteonekroza jest indukowana zaburzeniami w przebudowie kości i uszkodzeniem naczyń krwionośnych, w efekcie naświetlana kość charakteryzuje się gorszą jakością, co może mieć wpływ na gorszy stopień integracji wszczepów zębowych z kością.¹³⁻¹⁵

Cel pracy

Celem pracy była ocena stopnia przetrwania wszczepów zębowych u pacjentów obciążonych czynnikami ryzyka obejmujących obecność choroby nowotworowej, wdrażaną radio i/ lub chemioterapię oraz stosowane przeszczepy do rekonstrukcji żuchwy.

Materiał i metoda

Obserwacjom poddano grupę 38 pacjentów po resekcji żuchwy, w wieku 31-87 lat (średnia wieku: 59 lat) w tym 13 kobiet (34%) i 25 mężczyzn (66%), leczonych protetycznie z zastosowaniem wszczepów śródkostnych w obrębie dolnego piętra twarzy.

Rekonstrukcję żuchwy po wykonanej resekcji przeprowadzono w siedmiu przypadkach stosując autogeny przeszczep kości strzałkowej (FFF – Fibula Free Flap), w trzech przypadkach przeszczep kości z talerza kości biodrowej (ICOFF – Iliac Crest Osteocutaneous Free Flap). W sześciu przypadkach ciągłość żuchwy odtworzono przy pomocy płyty rekonstrukcyjnej. U czterech pacjentów zastosowano płat skórno-mięśniowy. Łącznie wprowadzono 79 wszczepów śródkostnych systemu Brånemarka (Nobel Biocare Switzerland) (tab. 1, tab. 2).

W obrębie przeszczepu z kości strzałkowej umieszczono łącznie 12 implantów u siedmiu pacjentów i 9 implantów u trzech pacjentów w przeszczepie z kości biodrowej. Długość implantów wynosiła od 8,5 mm do 15 mm.

T a b e l a 1. Charakterystyka pacjentów po resekcji kości żuchwy

Liczba pacjentów	Wiek	Płeć Kobiety/ Mężczyźni	Radioterapia Dawka (Gy)	Czas od zakończenia radioterapii
n=38	31-87 \bar{x} = 59	13/25	>50	15-24 m-ce \bar{x} = 18 m-cy

T a b e l a 2. Zabiegi rekonstrukcyjne po resekcji żuchwy

Rekonstrukcja chirurgiczna	Liczba pacjentów	Liczba wprowadzonych wszczepów
Kość strzałki	n=7	kość własna – 58 kość przeszczepiona – 21
Kość biodrowa	n=3	
Płat skórno-mięśniowy	n=4	
Płyta rekonstrukcyjna	n= 6	

Najwięcej wprowadzono implantów o długości 13 mm – 48 wszczepów. Najczęściej wykorzystywano implanty o średnicy 3,75 mm. W leczeniu protetycznym zastosowano protezy typu overdenture wsparte o implanty. Jako elementów retencyjnych dla protez użyto zaczepów typu Locator (Locator Overdenture Attachment System, Zest Dental Solutions, USA) oraz kulistych elementów retencyjnych (Ball Abutment Titanium, Nobel Biocare Switzerland) lub indywidualnych zespołów kładkowych. Uzupełnienie stałe w postaci mostu metalowo ceramicznego opartego na 3 implantach zastosowano u trzech pacjentów.

Po zabiegu resekcji żuchwy, a u części pacjentów także po rekonstrukcji chirurgicznej, początkowo wdrażano leczenie z zastosowaniem tymczasowych natychmiastowych, wczesnych i późnych uzupełnień protetycznych. Po ustabilizowaniu się podłoża protetycznego, wykonywano u każdego pacjenta konwencjonalne całkowite lub częściowe protezy pooperacyjne dolne oraz górne w zależności od wskazań. Zmienione pooperacyjnie warunki w żuchwie, niewydolne biologicznie podłoże i

skutki radioterapii były przyczyną braku uzyskania zadowalającej stabilizacji i wydolności funkcjonalnej konwencjonalnych dolnych protez pooperacyjnych, w związku z czym rozważano możliwości wdrożenia leczenia z zastosowaniem metody implantoprotetycznej.

Po upływie minimum 15 miesięcy od zakończenia radioterapii i/lub chemioterapii, w porozumieniu z lekarzem onkologiem, analizie badań dodatkowych (zdjęcia pantomograficzne, stożkowa tomografia komputerowa – CBCT) przystępowano do wprowadzenia wszczepów w kość własną żuchwy lub w kość przeszczepioną. Zabiegi implantacji przeprowadzano w osłonie antybiotykowej. Stosowano dwuetapowy protokół, polegający na wprowadzeniu wszczepów w łożo kostne, pokryciu ich płatem śluzówkowo-okostnowym oraz po okresie 6-10 m-cy odsłonięcie wszczepów. W wielu przypadkach wykorzystywano systemy nawigacyjne i szablony chirurgiczne. Po uzyskanej osteointegracji wszczepów przystępowano do wykonania wspartych na nich docelowych pooperacyjnych uzupełnień protetycznych. Biorąc pod uwagę możliwe negatywne czynniki prognostyczne

u pacjentów po radioterapii kierowano się oszczędnym i przewidywalnym sposobem leczenia implantologicznego.

W okresie obserwacji kontrolowano stabilność wszczepów, oceniano stan otaczających tkanek twardych i miękkich, higienę protez i elementów implantologicznych, obecność stanów zapalnych błony śluzowej i zakażeń grzybiczych. Stabilność wszczepów badano z zastosowaniem Periotestu (Medizintechnik Gulden, Germany). Zanik tkanki kostnej wokół implantów analizowano na podstawie celowanych zdjęć radiologicznych wykonywanych techniką kąta prostego, a położenie przyczepu nabłonkowego wokół wszczepu z użyciem sondy periodontologicznej WHO. Higienę protez i elementów retencyjnych kontrolowano posługując się zmodyfikowanym wskaźnikiem według Ambjörseña. Stan błony śluzowej podłoża protetycznego oceniano z zastosowaniem klasyfikacji Newtona. Wyniki poddano analizie statystycznej na poziomie istotności $p < 0,05$. Stopień przetrwania wszczepów (survival rate) oszacowano metodą Kaplana-Meiera.

Badania kontrolne przeprowadzono po upływie 1 roku, po 2 i po 3 latach od wprowadzenia wszczepów.

Wyniki

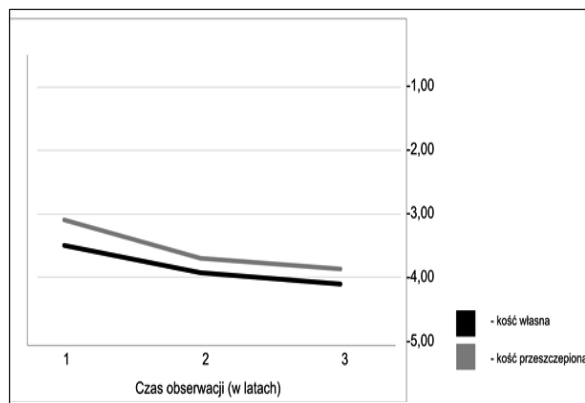
Analiza badania stabilności wszczepów z wykorzystaniem Periotestu uwidoczniła średni wynik dla wszczepów wprowadzonych w kość własną żuchwy: po roku -3.5 PTV, po 2 latach -3.9 PTV i po 3 latach -4.1 jednostek PTV. W przypadku wszczepów wprowadzonych w kość przeszczepioną również zaobserwowano tendencję wzrostową w stabilności wszczepów wraz z upływem czasu a uzyskane wyniki wynosiły odpowiednio: -3.2 PTV, -3,7 PTV oraz -3.9 jednostek PTV. Wyniki zmiany poziomu stabilizacji wszczepu w czasie przedstawiono na wykresie, analiza danych wykazała, że w okresie prowadzonych obserwacji stabilizacja

implantu nie zmieniała się w sposób istotny statystycznie (ryc. 1).

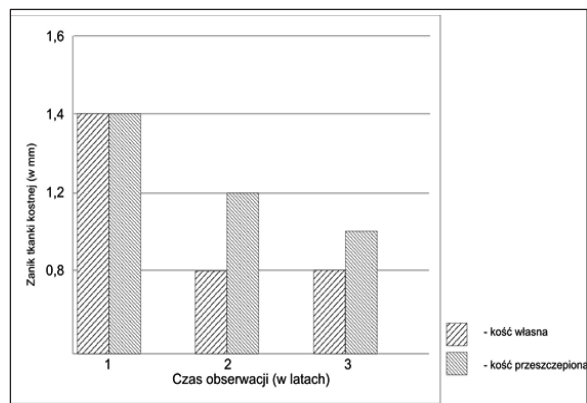
Na przestrzeni trzech lat badano stopień zaniku tkanki kostnej wokół implantów, poddając ocenie badania radiologiczne wykonane techniką kąta prostego. Po upływie jednego roku stwierdzono zanik kości wokół gwintów implantów wprowadzonych w kość własną na poziomie 1,4 mm, po upływie dwóch lat 0,8 mm i po 3 latach 0,8 mm. Nieco wyższe wartości i większy zanik kości brzeżnej uzyskano w kolejnych badaniach kontrolnych wokół wszczepów wprowadzonych w kość przeszczepioną, które wynosiły odpowiednio: 1,4 mm, 1,2 mm i 1,1 mm, ale nie były to różnice istotne statystycznie (ryc. 2).

Stan miękkich tkanek okołowszczepowych był stabilny przez cały czas obserwacji. Średnia wartość poziomu przyczepu nabłonkowego wokół wszczepów uzyskana z 4 punktów pomiarowych odpowiadających czterem powierzchniom (przedsionkowo, językowo, distalnie i medialnie) z zastosowaniem periodontologicznej sondy, mierzona w kolejnych badaniach, w odstępach 12-miesięcznych, wynosiła w przypadku wszczepów osadzonych w kości własnej lub przeszczepionej odpowiednio: po roku 2,1 mm i 2,4 mm, po 2 latach 2,5 mm i 2,5 mm i po 3 latach od odsłonięcia wszczepów 2,8 mm i 2,7 mm.

Stan zapalny tkanek okołowszczepowych, z widoczną klinicznie hiperplazją, zaobserwowano wokół wszczepów wprowadzonych w kość własną lub przeszczepioną u 2 pacjentów. W okresie trzyletniego okresu obserwacji stwierdzono występowanie stomatopatii protetycznych o różnym stopniu nasilenia, w tym powikłanych zakażeniem grzybiczym błony śluzowej jamy ustnej wymagających interwencji farmakologicznej. U 4 pacjentów miało ono charakter nawrotowy. Najczęściej rozpoznawano klasę I wg klasyfikacji Newtona. Zaniedbania higieniczne stwierdzono u wielu pacjentów, których instruowano na każdej



Ryc. 1. Zmiana poziomu stabilizacji implantu po obciążeniu uzupełnieniem protetycznym w jednostce czasu.



Ryc. 2. Średnie wartości zaniku tkanki kostnej wokół implantów w kolejnych latach obserwacji.

T a b e l a 3. Stan błony śluzowej jamy ustnej oraz higieny protez i implantologicznych elementów retencyjnych w całym okresie obserwacji

	Klasa 0	Klasa I	Klasa II	Higiena dobra (%)	Higiena niezadowolająca (%)	Higiena zła (%)
Pacjenci (%)	15,78	76,31	35,14	46,35	43,12	10,53

wizycie kontrolnej odnośnie sposobów utrzymywania właściwej higieny jamy ustnej, protez i elementów implantologicznych (tab. 3).

Spośród wprowadzonych 79 wszczepów, u pacjentów poddanych odległym badaniom, w okresie obserwacji utracono 5 (6,32%), w tym w obszarze kości własnej 3 (5,17%) i przeszczepionej 2 (9,52%). Na etapie chirurgicznym przed wykonaniem uzupełnień protetycznych nie utracono żadnego wszczepu z wprowadzonych w kość własną lub przeszczepioną, po oddaniu protez do użytkowania i obciążeniu wszczepów utracono 3 wszczepy wprowadzone w kość własną i 2 wszczepy wprowadzone w kość przeszczepioną (tab. 4).

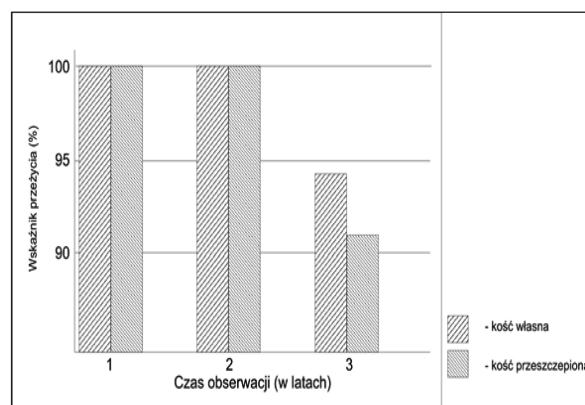
Sumaryczny stopień przetrwania implantów zarówno w przypadku kości własnej i przeszczepionej po 1 roku i 2 latach wynosił 100% a po 3 latach odpowiednio 94,83% i 90,48% (ryc. 3).

Dyskusja

Wyniki rehabilitacji protetycznej pacjentów leczonych z powodu nowotworów części twarzowej czaszki zależą zarówno od przebiegu choroby podstawowej, jak i następstw zabiegów resekcyjnych, rekonstrukcyjnych oraz leczenia uzupełniającego. Wprowadzenie do stomatologii metod implantoprotetycznych znacznie rozszerzyło możliwości rehabilitacji pacjentów pooperacyjnych. Należy mieć jednak na uwadze, że u pacjentów obarczonych chorobą nowotworową obecne są czynniki, które mogą komplikować przebieg integracji kostnej. Do czynników ryzyka należy zaliczyć samą chorobę podstawową, zastosowanie radioterapii w leczeniu uzupełniającym, a także stosowane przeszczepy, które nie zawsze skutkują optymalnymi warunkami do implantacji. Szczególnie trudne warunki do leczenia protetycznego występują u pacjentów po resekcji

Tabela 4. Ocena utraty wszczepów w zależności od etapu obserwacji

	Liczba utraconych wszczepów (%)	Etap utraty wszczepów	
		przedprotetyczny	po obciążeniu
Kość własna	3 (5,17)	–	3 (5,17)
Kość przeszczepiona	2 (9,52)	–	2 (9,52)
Razem	5 (6,32)	–	5 (6,32)



Ryc. 3. Stopień przetrwania wszczepów w badanym okresie obserwacji.

zuchwy w przypadku zabiegu resekcji z przetrwaniem ciągłości kości zuchwy oraz usunięcia struktur stawu skroniowo-zuchwowego.¹⁶

Dla planowanego leczenia implantoprotetycznego szczególnie istotny jest zasięg obszaru tkanki kostnej objętej zabiegiem resekcyjnym. W wielu przypadkach dla uzyskania odpowiednich warunków kostnych dla implantacji niezbędna jest rekonstrukcja chirurgiczna. Wykorzystanie do rekonstrukcji zuchwy przeszczepów tkanki kostnej z różnych okolic anatomicznych, najczęściej unaczynionych przeszczepów ze strzałki, kości promieniowej, biodra lub łopatki,⁸⁻¹⁰ pozwala na wdrożenie leczenia z zastosowaniem zębowych wszczepów śródkostnych. Jednak nie zawsze jest to leczenie przewidywalne, z jednej strony można uzyskać zwiększenie objętości kości ale występujące problemy, niezależnie od użytego przeszczepu, mogą być związane z jakością kości, zaburzeniami rewaskularizacji utrudniającymi

proces osteointegracji, dysproporcją pomiędzy przeszczepem a pozostałą częścią zuchwy, co może prowadzić także do dysproporcji pomiędzy długością implantu i wysokością nadbudowy protetycznej. Również zbyt mała odległość międzywyrostkowa i zaburzenia relacji międzyszczękowych utrudniają odbudowę protetyczną na bazie wszczepów.^{17,18}

Dla bardziej przewidywalnych efektów rekonstrukcji wykorzystuje się symulację przestrzenną przy użyciu nowoczesnych technik planowania i modelowania trójwymiarowego.¹⁹⁻²¹ Rekonstrukcja chirurgiczna polegająca na zespoleniu odłamów tylko za pomocą tytanowych płyt, co prawda odtwarza ciągłość zuchwy ale obecność elementów zespalających odłamy kostne w postaci płyt i śrub tytanowych może komplikować implantację w tym obszarze.

Mimo zastosowania różnego rodzaju zabiegów rekonstrukcyjnych ich efekty nie zawsze są przewidywalne dla przyszłych zabiegów implantacyjnych i możliwości umieszczenia odpowiedniej liczby implantów oraz takiego ich spozycjonowania, które pozwolą na wykonanie zaplanowanej nadbudowy protetycznej. W przypadku całkowitych braków uzębienia własnego i zniekształconego podłoża protetycznego jedyną możliwością skutecznej rehabilitacji protetycznej może okazać się zastosowanie ograniczonej liczby implantów wykorzystywanych jako elementy retencyjne dla protez typu overdenture.^{22,23}

Uzyskane w obecnej pracy wyniki umożliwiły ocenę osteointegracji i stopnia przetrwania

wszczepów wprowadzonych w kość własną żuchwy i przeszczepioną w grupie chorych po leczeniu nowotworów w obrębie części twarzonej czaszki. Stabilność wszczepów w okresie trzyletnich obserwacji znajdowała się na poziomie wartości ujemnych, podobnych w obydwu grupach i pomimo, że niższych niż tych osiągniętych u pacjentów zdrowych, to wystarczających dla kontynuacji leczenia protetycznego. Porównywalne wyniki dla obydwu grup pacjentów uzyskano odnośnie stopnia zaniku kości brzeżnej wokół implantów. Obserwowana utrata kości była akceptowalna i związana z remodelingiem kości po implantacji.

Analizowany w obecnej pracy sumaryczny stopień przetrwania wszczepów wprowadzonych w kość własną lub przeszczepioną w żuchwie z innych obszarów anatomicznych, dowodzi o uzyskanych nieco niższych wynikach w porównaniu do pacjentów zdrowych. Nie stwierdzono istotnej różnicy w trzyletnim okresie obserwacji w stopniu przeżycia implantów wprowadzonych w kość własną lub przeszczepioną. Podobne wyniki uzyskali *Baddula* i wsp.,²⁴ stopień przeżycia implantów w ciągu trzyletnich obserwacji wynosił w przypadku kości własnej 100% i w obrębie kości przeszczepionej 98,1%. Znacznie gorsze wyniki uzyskano w przypadku szczęki, uzyskując wyniki na poziomie 82,3% i 79,8%. Wysoka gęstość kości żuchwy może mieć znaczenie dla uzyskania dobrej pierwotnej stabilizacji wszczepów i w części uzasadniać lepszy odsetek przeżywalności implantów.¹⁷ Odmiennie wyniki uzyskali *Schiegnitz* i wsp.²⁵ na podstawie przeprowadzonej metaanalizy odnośnie stopnia przeżycia implantów u pacjentów naświetlanych w zależności od pochodzenia kości (własna/przeszczepiona), wskazując na lepsze wyniki w przypadku implantów wprowadzonych w kość własną (72-100%) w porównaniu do kości przeszczepionej (54-98%). Połączenie radioterapii z kością przeszczepioną było postrzegane jako negatywny czynnik prognostyczny

dla przeżycia implantów. Jednak ze względu na małą liczbę dostępnych badań w ponad 5-letnim okresie obserwacji autorzy także innych prac sugerują ostrożną interpretację wyników.²⁶⁻³⁰ Redukcja stopnia przeżycia implantów w kości przeszczepionej może być wyjaśniona różnicą w jakości kości, jej objętości i rewaskularyzacji w porównaniu z kością własną – stąd preferowane jest wprowadzanie implantów w kość własną.²⁵

Zauważyć należy fakt, że w badaniu kontrolnym po 1 roku i po 2 latach nie utracono żadnego wszczepu, co można łączyć z komórkową odbudową kości i stopniem fibrozy naczyń, podczas gdy wraz z upływem czasu może dochodzić do zwłóknienia i degeneracji tłuszczowej naczyń.^{10,26,28,31,32} Ważne będą dalsze obserwacje w dłuższym okresie czasu. Należy podkreślić, że u badanych pacjentów w wielu przypadkach wykorzystywano w diagnostyce i planowaniu leczenia implantologicznego dostępne nowoczesne metody, posługując się systemami nawigacyjnymi i szablonaми chirurgicznymi, co może w jakiejś części wyjaśniać pozytywne wyniki odnośnie stopnia przeżycia implantów. W piśmiennictwie podkreśla się znaczenie i wykorzystywanie w koncepcji leczenia nowoczesnych dostępnych narzędzi, obok wyżej wymienionych, wprowadzenie technologii 3D, stosowane modyfikacje powierzchni implantów, a nade wszystko interdyscyplinarne podejście do leczenia zwiększają szanse powodzenia i stopnia przeżycia pacjentów po operacjach nowotworów i/lub naświetlanych w obrębie głowy i szyi.³³

W przeprowadzonych w obecnej pracy badaniach w okresie obserwacji utracono 5 wszczepów, wszystkie po obciążeniu wszczepów uzupełnieniami protetycznymi. Mogło to być spowodowane zarówno czynnikami natury biologicznej, jak i przeciążeniem wszczepów użytkowanymi ruchomymi uzupełnieniami protetycznymi, o konstrukcji zależnej od stopnia deformacji pola protetycznego, zasięgu

resekcji kości żuchwy a także nietypowego toru wprowadzenia protezy na podłoże.

Wiele badań wskazuje na znaczenie czasu jaki upłynął od zastosowanej radioterapii do momentu implantacji, najczęściej w piśmiennictwie jest podawany przedział czasu od 6 do 12 miesięcy.³⁴⁻³⁷ Jednak nie ma jasnych dowodów naukowych dla optymalnego czasu wprowadzenia implantów po radioterapii. Niektóre badania wskazują, że naświetlane pola dawką powyżej 50Gy generuje niższy stopień przeżycia wszczepów (73% w odległych obserwacjach).^{31,34,38} Nelson i wsp.³⁹ z kolei nie stwierdzili istotnej różnicy pomiędzy stopniem powodzenia w leczeniu implantologicznym u pacjentów poddanych radioterapii i bez leczenia uzupełniającego.

Porównywalne wyniki dla obydwu grup pacjentów uzyskano odnośnie poziomu przyczepu nabłonkowego i stanu tkanek okołowszczepowych. Zmiany zapalne błony śluzowej jamy ustnej w postaci różnego stopnia stomatopatii protetycznej, są częstym objawem u pacjentów użytkujących akrylowe protezy o rozległej płycie. Wpływ na stan błony śluzowej i rozwój zakażenia grzybiczego ma także stosowana radioterapia i niewydolne biologicznie podłoże. Radioterapia może też indukować nieodwracalne zmiany w kości, które mogą mieć wpływ na osteointegrację wszczepów zębowych. Wyniki dostępnych w piśmiennictwie badań u pacjentów po radioterapii wskazują na niższy stopień powodzenia w leczeniu z zastosowaniem wszczepów w porównaniu do nienapromieniowanej kości.^{26,41,42} Visch i wsp. stwierdzili w wieloletnich obserwacjach stopień przetrwania wszczepów u pacjentów naświetlanych wynoszący 78%.³⁸ Nieco gorsze wyniki zarejestrowali Nelson i wsp.³⁹ oraz Granstrom.⁴¹

Stan miękkich tkanek okołowszczepowych odgrywa ważną rolę w długoterminowych wynikach i powodzeniu leczenia. W kości naświetlanej częściej obserwuje się reakcje zapalne tkanek otaczających implant.⁴²

W badanej grupie u 8 pacjentów obserwowano zaczerwienienie, obrzęk tkanek miękkich otaczających implanty oraz krwawienie przy sondowaniu, które ustąpiły po mechanicznym oczyszczeniu, polerowaniu i instruktażu higieny. W 2 przypadkach konieczna była interwencja przeciwwzapalna i plastyka dziąsła (vestibuloplastyka). Sumaryczny stopień przetrwania implantów po 3 latach uzyskany w obecnych badaniach dowodzi nieco niższego stopnia przetrwania wszczepów niż u pacjentów zdrowych bez wcześniejszych obciążeń onkologicznych i obecności niepożądanych czynników prognostycznych. Biorąc jednak pod uwagę zmiany morfologiczne w obrębie pola protetycznego w żuchwie, spowodowane następstwami terapii onkologicznej jak i stosowanej radioterapii utrata w trzyletnim okresie obserwacji 5 wszczepów nie wyklucza celowości ich stosowania. Następową rehabilitacją protetyczną na bazie zębowych wszczepów śródkostnych pozwoliła na poprawę funkcji narządu żucia, wyglądu i estetyki twarzy oraz jakości życia leczonych pacjentów. Zastosowanie metody implantoprotetycznej było często jedyną formą poprawy utraconych funkcji i poziomu życia u tych pacjentów.

Wskazana jest kontynuacja badań w większej grupie pacjentów i w dłuższym okresie czasu. Aktualne stanowisko odnośnie sukcesu w wynikach leczenia protetycznego na bazie wszczepów zębowych, mierzone stopniem przetrwania dyktuje potrzebę prowadzenia obserwacji o okresie co najmniej 10 lat.

Wnioski

1. Wprowadzenie implantów w obszar kości własnej lub przeszczepionej w żuchwie, ani miejsce pobrania materiału do przeszczepu z innych okolic anatomicznych nie przesądza o wynikach leczenia.
2. U pacjentów po resekcji i rekonstrukcji kości

zuchwy z powodu procesów nowotworowych możliwe jest rozważenie rehabilitacji protetycznej z wykorzystaniem wszczepów śródkostnych.

Piśmiennictwo

1. *Rogers SN, McNally D, Mahmoud M, Chan MF, Humphris GM*: Psychologic response of the edentulous patient after primary surgery for oral cancer: A cross-sectional study. *J Prosthet Dent* 1999; 82: 317-321.
2. *Pace-Balzan A, Rogers SN*: Dental rehabilitation after surgery for oral cancer. *Curr Opin Otolaryngol Head Neck Surg* 2012; 20(2): 109-113.
3. *Wierzbička M, Pabiszczak M, Pazdrowski J, Szyfter W*: Chirurgia rekonstrukcyjna w operacjach onkologicznych raków jamy ustnej i gardła. *Postępy w chirurgii głowy i szyi*, 2006; bg1: 16-25.
4. *Ord RA*: The pectoralis major myocutaneous flap in oral and maxillofacial reconstruction: a retrospective analysis of 50 cases. *J Oral Maxillofac Surg* 1996; 54: 1292-1295.
5. *Milenović A, Virag M, Uglešić V, Aljinović-Rataković N*: the pectoralis major flap in head and neck reconstruction: first 500 patients. *J Craniomaxillofac Surg* 2006; 34: 340-343.
6. *Towpik E, Meyza J*: The „double faced” pectoralis major Island flap. A valuable alternative in fullthickness cheek reconstruction. *J craniomaxillofac Surg* 1990; 18(2): 85-87.
7. *Goh BT, Lee S, Tideman H, Stoelting PJ*: Mandibular reconstruction in adults: a review. *Int J Oral Maxillofac Surg* 2008; 37: 597-605.
8. *Takushima A, Harii K, Asato H, Momosawa A, Okazaki M, Nakatsuka T*: Choice of osseous and osteocutaneous flaps for mandibular reconstruction. *Int J Clin Oncol* 2005; 10(4): 234-242.
9. *Bak M, Jacobson AS, Buchbinder D, Urken ML*: Contemporary reconstruction of the mandible. *Oral Oncol* 2010; 46(2): 71-76.
10. *Marx RE, Ehler WJ, Peleg M*: Mandibular and facial reconstruction rehabilitation of the head and neck cancer patient. *Bone* 1996; 19(1): 598-612.
11. *Rana M, Warraich R, Kokemüller H, et al.*: Reconstruction of mandibular defects – clinical retrospective research over a 10-year period. *Head & Neck Oncology* 2011; 3: 23-28.
12. *Righi PD, Weisberger EC, Slakes SR, Wilson JL, Kesler KA, Yaw PB*: The pectoralis major myofascial flap: clinical application in head and neck reconstruction. *Am J Otolaryngol* 1998; 2: 96-101.
13. *Szyszkowska A, Puławska M, Lewicka M, Koper J, Malicka M*: Dental care of patients undergoing chemo- and radiotherapy. *Contemporary Oncology* 2011; 2: 102-106.
14. *Wheldon TE, Michałowski AS, Kirk J*: The effect of irradiation on function in self-renewing normal tissue with differing proliferative organization. *Br J Radiol* 1982; 55: 759-766.
15. *Wong JK, Wood RE, McLean M*: Conservative management of osteoradionecrosis. *Oral Surg Oral Med Oral Pathol Oral Radiol Endod* 1997; 84: 16-21.
16. *Rolski D, Kostrzewa-Janicka J, Ciechowicz B, Rusiniak-Kubik K, Śmiga-Witas A, Mierzwińska-Nastalska E*: Czynnościowa rehabilitacja układu stomatognatycznego w leczeniu protetycznym pacjentów po operacjach nowotworów żuchwy. *Czas Stomatol* 2002; 55(9): 586-593.
17. *Ferri J, Piot B, Ruhin B, Mercier J*: Advantages and limitations of the fibula free flap in mandibular reconstruction. *J Oral Maxillofac Surg* 1997; 55(5): 440-448.
18. *Boonsiriphant P, Hirsch JA, Greenberg AM, Genden EM*: Prosthodontic considerations in post-cancer reconstructions. *Oral Maxillofac Surg Clin North Am* 2015; 27(2): 255-263.
19. *Cohen A, Laviv A, Berman P, Nashef R, Abu-*

- Tair J*: Mandibular reconstruction using stereolithographic 3-dimensional printing modeling technology. *Oral Surg Oral Med Oral Pathol Oral Radiol Endod* 2009; 108(5): 661-666.
20. *Tang JA, Rieger JM, Wolfaardt JF*: A review of functional outcomes related to prosthetic treatment after maxillary and mandibular reconstruction in patients with head and neck cancer. *Int J Prosthodont* 2008; 21: 337-354.
21. *Vander Poorten V, Meulemans J, Delaere P*: Midface prosthetic rehabilitation. *Curr Opin Otolaryngol Head Neck Surg* 2016; 24(2): 98-109.
22. *Garrett N, Roumanas ED, Blackwell KE, Freymiller E, Abemayor E, Wong WK, Gerratt B, Berke G, Beumer J 3rd, Kapur KK*: Efficacy of conventional and implant-supported mandibular resection prostheses: study overview and treatment outcomes. *J Prosthet Dent* 2006; 96(1): 13-24.
23. *Roumanas ED, Garrett N, Blackwell KE, et al.*: Masticatory and swallowing threshold performances with conventional and implant-supported prostheses after mandibular fibula free-flap reconstruction. *J Prosthet Dent* 2006; 96, 4: 289-297.
24. *Buddula A, Assad DA, Salinas TJ, Garces YI*: Survival of dental implants in native and grafted bone in irradiated head and neck cancer patients: a retrospective analysis. *Indian J Dent Res* 2011; 22(5): 644-648.
25. *Schiognitz E, Al-Navas B, Kammerer PW, Grotz KA*. Oral rehabilitation with dental implants in irradiated patients; a meta-analysis on implant survival. *Clin Oral Invest* 2014; 18: 687-698.
26. *Buddula A, Assad D, Salinas T, Garces Y, Volz J, Weaver A*: Survival of turned and roughened dental implants in irradiated head and neck cancer patients: A retrospective analysis. *J Prosthet Dent* 2011; 106: 290-296.
27. *Salinas TJ, Desa VP, Katsnelson S, Miloro M*: Clinical evaluation of implants in radiated fibula flaps. *J Oral Maxillofac Surg* 2010; 68(3): 524-529.
28. *Yerit K, Posch M, Seemann M, Hainich S, Durtbudak O, Turhani D, et al.* Implant survival in mandibles of irradiated oral cancer patients. *Clin Oral Impl Res* 2006; 17: 337-344.
29. *Watzinger F, Ewers R, Henninger A, Sudasch G, Babka A, Woelfl G*: Endosteal implants in the irradiated lower jaw. *J Craniomaxillofac Surg* 1996; 24(4): 237-244.
30. *Fenlon MR, Lyons A, Farrell S, Bavisha K, Banerjee A, Palmer RM*: Factors affecting survival and usefulness of implants placed in vascularized free composite grafts used in post-head and neck cancer reconstruction. *Clin Implant Relat Res* 2012; 14(2): 266-272.
31. *Meraw S, Reeve C*: Dental considerations and treatment of the oncology patients receiving radiation therapy. *J Am Dent Assoc* 1988; 129: 201-205.
32. *Tanaka T, Chan H, Tindle D, et al.*: Updated clinical considerations for dental implant therapy In irradiated head and Neck cancer patients. *J Prosthodont* 2013; 22: 432-438.
33. *Cawood JI, Stoelinga PJ*: International academy for oral and facial rehabilitation – consensus report. *Int J Oral Maxillofac Surg* 2006; 35(3): 195-198.
34. *Li J, Pow E, Zheng L*: Dose-dependent effect of radiation on titanium implants: a quantitative study in rabbits. *Clin Oral Impl Res* 2014; 25: 260-265.
35. *Anderson L, Meraw S, Al-Hezaimi K, Wang HL*: The influence of radiation therapy on dental implantology. *Implant Dent* 2013; 22(1): 31-38. doi:10.1097/ID.0b013e31827e84ee
36. *Grötz KS, Schmidt BLJ*: OnkoII: supportive TU-Betreuung. *Handbuch MKG Update* 2013; 1: 17-20.
37. *Dholam KPI, Gurav SV*: Dental implants in irradiated jaws: a literature review. *J Cancer Res* 2012; Ther 8 (Suppl 1): S85-S93.
38. *Visch L, van Waas M, Schmitz P, Levendag P*:

- A clinical evaluation of implants in irradiated oral cancer patients. *J Dent Res* 2002; 81: 856-859.
39. *Nelson K, Heberer S, Glatzer C*: Survival analysis and clinical evaluation of implant-retained prostheses in oral cancer resection patients over a mean follow-up period of 10 years. *J Prostet Dent* 2007; 98: 405-410.
40. *Korfage A, Schoen PJ, Raghoobar GM, Roodenburg JL, Vissing A, Reintsema H*: Benefits of dental implants installed during ablative tumour surgery in oral cancer patients: a prospective 5-year clinical trial. *Clin. Oral Implants Res* 2010; 21(9): 971-979.
41. *Granstrom G*: Osseointegration in irradiated cancer patients: an analysis with respect to implant failures. *J Oral Maxillofac Surg* 2005; 63: 579-585.
42. *Linsen S, Martini M, Stark H*: Longterm results of endosteal implants following radical oral cancer surgery with and without adjuvant radiation therapy. *Clin Implant Dent Related Res* 2012; 14: 250-258.

Zaakceptowano do druku: 04.07.2019 r.

Adres autorów: 02-097 Warszawa, ul. Binieckiego 6.

© Zarząd Główny PTS 2019.