Protet Stomatol, 2018; 68(3): 267-278
DOI: 10.5604/01.3001.0012.2557

Digital impression in patients with limited mouth opening – a new approach for occlusal splint manufacturing

Zastosowanie wycisku cyfrowego podczas wykonania szyny okluzyjnej, w przypadkach ograniczonego odwodzenia żuchwy

Jakub Munk[1], Aleksandra Nitecka-Buchta[1], Michał Dudkowski[2], Stefan Baron[1]

[1] **Katedra i Zakład Dysfunkcji Narządu Żucia i Ortodoncji Śląskiego Uniwersytetu Medycznego w Katowicach**
Chair and Department of Masticatory Organ Dysfunction and Orthodontics, Silesian Medical University in Katowice
Head: prof. dr hab. n. med. *Stefan Baron*

[2] **Denon Dental Sp. z o.o. in Konstancin-Jeziorna**

KEY WORDS:
digital impression, 3Shape Trios, occlusal splint, TMD, CAD/CAM splint

HASŁA INDEKSOWE:
wycisk cyfrowy, 3Shape Trios, szyna okluzyjna, dysfunkcja narządu żucia, szyna CAD/CAM

Summary

Limited mouth opening is one of the primary symptoms of masticatory dysfunction. It may be due to muscular pathology or special alterations within the TMJ. If the therapy is not undertaken or abandoned, restricted mandibular movement may persist and the condition will become irreversible. The patient should receive the occlusal splint as soon as mandibular abduction restriction is diagnosed. Taking the impression if the range of opening is between 10-20 cm is not feasible since the impression tray cannot be placed in the patient's mouth. The application of the TRIOS 3Shape intra-oral scanner enables digital recording of the prosthetic base in the patient's mouth in the form of a 3-D image. The dimensions of the intra-oral part of the scanner make it possible to scan dental arches even if the range of abduction is very limited. Digital impression can be sent on-line to the dental lab within minutes. With modern CAD/CAM technology, preparation of an occlusal splint takes much shorter than the traditional approach.

Streszczenie

Ograniczenie zakresu odwodzenia żuchwy jest jednym z podstawowych symptomów dysfunkcji narządu żucia. Może ono wystąpić na skutek patologii mięśniowej lub przestrzennych zmian w stawach skroniowo-żuchwowych. Zaniechanie terapii może prowadzić do utrwalenia ograniczonej ruchomości żuchwy, która z czasem staje się nieodwracalna. Szyna okluzyjna powinna zostać oddana do użytku pacjentowi jak najszybciej, po wystąpieniu ograniczonego zakresu odwodzenia. Pobranie wycisku anatomicznego, przy ograniczonym zakresie odwodzenia żuchwy do 10-20 mm jest niewykonalne, z powodu niemożności wprowadzenia łyżki wyciskowej do jamy ustnej pacjenta. Zastosowanie skanera wewnątrzustnego 3Shape TRIOS pozwala na cyfrową rejestrację pola protetycznego w ustach pacjenta w postaci obrazu 3D. Wymiary części wewnątrzustnej skanera pozwalają na zeskanowanie łuków zębowych, nawet przy znacznie ograniczonym odwodzeniu żuchwy. Wycisk cyfrowy w kilka minut może być wysłany do pracowni protetycznej. Współczesne metody CAD /CAM pozwalają także na przygotowanie szyny okluzyjnej w czasie znacznie krótszym niż metodą tradycyjną.

Introduction

Some causes of limited abduction of the mandible include pathological states such as structural and spatial changes within the joint: dislocation of the articular disc with blockage, degenerative changes in the temporomandibular joint, neoplastic diseases of the temporomandibular joint, and congenital and developmental defects. Another cause of the decreased range of abduction is the tetanic contraction of the masseter muscle that can occur during bruxism or mechanical trauma. Excessive tension and shortening of the masseter muscle may occur unilaterally or bilaterally. In the case of unilateral contraction, the mandible moves towards the affected side and the range of abduction is about 20-25mm. On the TMJ X-ray picture, during opening and closing movements of the mouth, the head of the condyle is visible unilaterally shifting towards the top of the articular eminence – the movement in the joint is correct (or with excessive compensation), and on the contralateral side, there is a lack of dislocation of the head of the mandible from the articular fossa. If contraction of the masseters occurs bilaterally, mandibular deviation does not occur; instead, the limit of abduction is higher with a range of 15-20 mm. On the TMJ X-ray, during the opening and closing of the mouth, a lack of movement of the condylar heads in the temporomandibular joints or a decreased shift of the condylar heads in the direction of the articular eminences can be observed.

As a result of mechanical trauma, when bone structure is damaged, the length of muscles is reduced, which leads to their improper contraction. The painful side effects that accompany mechanical trauma cause reflex muscular splinting and restriction of mobility of the joint. Long-term immobilization leads to degenerative changes in the masticatory muscles and then requires slow rehabilitation

Wstęp

Do przyczyn ograniczonego odwodzenia żuchwy zalicza się między innymi takie stany patologiczne, jak zmiany strukturalne i przestrzenne w obrębie stawu: przemieszczenie krążka stawowego z zablokowaniem, zmiany zwyrodnieniowo-wytwórcze w stawie skroniowo-żuchwowym, choroby nowotworowe stawu skroniowo-żuchwowego oraz wady wrodzone i rozwojowe. Powodem zmniejszonego zakresu odwodzenia może być również przykurcz tężcowy mięśnia żwacza, występujący na przykład w przebiegu bruksizmu, lub uraz mechaniczny. Nadmiernie napięty i skrócony mięsień żwacz może występować jednostronnie lub obustronnie. W przypadku skurczu jednostronnego dochodzi do zbaczania żuchwy w stronę przyczynową, a zakres odwodzenia wynosi około 20-25 mm. Na zdjęciu RTG ssż przy ustach otwartych i zamkniętych, uwidacznia się jednostronnie głowa żuchwy przesunięta w kierunku szczytu guzka stawowego – ruchomość w stawie prawidłowa (lub kompensacyjnie nadmierna), po stronie przeciwnej brak przesunięcia głowy żuchwy z dołu stawowego. Jeśli skurcz żwaczy wystąpi obustronnie zbaczanie żuchwy nie występuje, a ograniczenie odwodzenia jest większe, zakres wynosi 15-20 mm. Na zdjęciu RTG ssż przy ustach otwartych i zamkniętych, można zaobserwować brak ruchomości głów żuchwy w stawach skroniowo-żuchwowych, lub zmniejszone przesunięcie głów żuchwy w kierunku stoków guzka stawowego.

W wyniku urazu mechanicznego, kiedy rusztowanie kostne zostaje uszkodzone, długość mięśni ulega zmniejszeniu i dochodzi do ich nieprawidłowego napięcia. Dolegliwości bólowe, które towarzyszą urazom mechanicznym powodują odruchowe szynowanie mięśniowe oraz ograniczenie ruchomości w stawie. Długotrwałe unieruchomienie prowadzi do zmian degeneracyjnych mięśni żucia i wymaga następnie powolnej rehabilitacji narządu

Fig. 1. Mechanical trauma – fracture of the ramus of the mandible in the temporomandibular joint, supported by the miniplate osteosynthesis.
Ryc. 1. Uraz mechaniczny – złamanie gałęzi żuchwy w stawie skroniowo-żuchwowym, zaopatrzony poprzez osteosyntezę minipłytkową.

Fig. 2. Ankylosis of the TMJ, the computed tomography image shows fusion in the joint that does not allow movement of the head of the mandible.
Ryc. 2. Ankyloza ssż, obraz tomografii komputerowej uwidacznia zrost w stawie, uniemożliwiający ruchomość głowy żuchwy.

of the masticatory system. Therefore, the first-choice treatment for craniofacial fractures should be mini-plate osteosynthesis (Fig. 1), allowing for an earlier return to proper mobility of the stomatognathic system.[1]

Causes of limited abduction also include congenital developmental malformations, such as ankylosis (Fig. 2), i.e. the fusion of the joint surfaces which prevents proper mobility in the joint.[2] The range of abduction varies, depending on the severity of ankylosis, often limited even to 10 mm. Patients complain about eating difficulties, snoring, sleep apnea, as well as pain in the healthy joint.[3]

Another developmental disorder associated with the limited range of mandibular abduction is hypoplasia of the condylar process of the mandible. This can be caused by trauma to the temporomandibular joint region in developmental age.

During their course, degenerative and proliferative changes may cause limited abduction of the mandible. The image shows abnormal structures on the joint surface of the left head of the mandible, which fill the articular

żucia. Dlatego postępowaniem z wyboru w złamaniach w obrębie twarzoczaszki powinna być osteosynteza minipłytkowa (ryc. 1), pozwalająca na wczesny powrót do prawidłowej ruchomości układu stomatognatycznego.[1]

Do przyczyn ograniczonego zakresu odwodzenia zalicza się także wrodzone wady rozwojowe, takie jak ankyloza (ryc. 2), czyli zrost powierzchni stawowych uniemożliwiający prawidłową ruchomość w stawie.[2] Zakres odwodzenia bywa zróżnicowany, w zależności od nasilenia procesu ankylozy, często ograniczony nawet do 10 mm. Pacjenci uskarżają się na trudności w odżywianiu, chrapanie, bezdech senny, a także dolegliwości bólowe zdrowego stawu.[3]

Innym schorzeniem rozwojowym związanym z ograniczonym zakresem odwodzenia żuchwy jest hipoplazja wyrostka kłykciowego żuchwy Może ona być wywołana przez uraz okolicy stawu skroniowo-żuchwowego w wieku rozwojowym.

Zmiany zwyrodnieniowo-wytwórcze w swoim przebiegu mogą powodować ograniczone odwodzenie żuchwy. Na zdjęciu widoczne są nieprawidłowe struktury na powierzchni

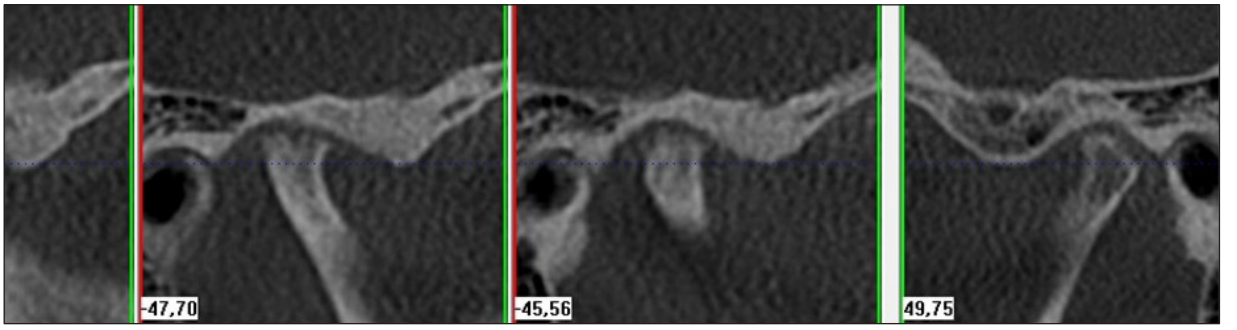

Fig. 3. Degenerative and proliferative changes on the articular surface of the head of the mandible.
Ryc. 3. Zmiany zwyrodnieniowo-wytwórcze na powierzchni stawowej głowy żuchwy.

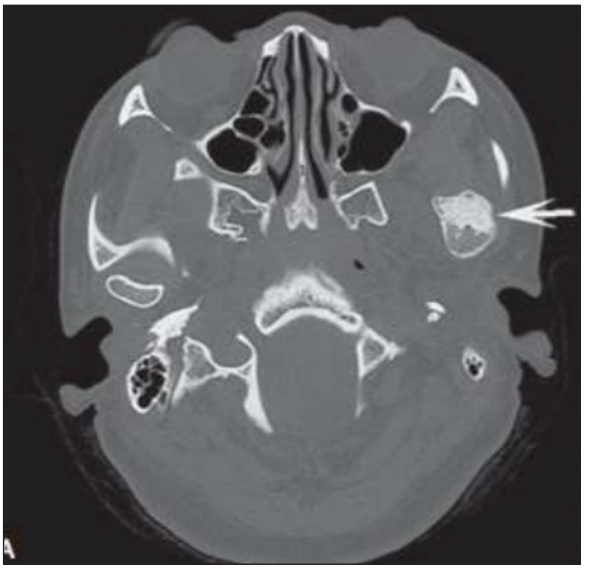

Fig. 4. The temporomandibular joint with a visible neoplastic lesion in the area of the left head of the mandible.
Ryc. 4. Staw skroniowo-żuchwowy z widoczną zmianą nowotworową w okolicy lewej głowy żuchwy.

space (Fig. 3). They may be associated with systemic disorders such as gout, alkaptonuria, diabetes, rheumatoid arthritis, current and previous infections. They are accompanied by an inflammatory process within the synovial membrane, erosions on the articular surface, formation of osteophytes on the bone surfaces, auditory symptoms in the form of friction or crunching during movement.

It is also important to include neoplastic diseases among the causes, which are less frequent, but also occur in the region of the temporomandibular joint (Fig. 4). The incidence

stawowej lewej głowy żuchwy, wypełniające szparę stawową (ryc. 3). Mogą być związane z występowanie schorzeń ogólnoustrojowych, takich jak dna moczanowa, ochronoza, cukrzyca, reumatoidalne zapalenie stawów, zakażenia i przebyte infekcje. Towarzyszy im proces zapalny w obrębie błony maziowej, nadżerki na powierzchni stawowej, powstawanie osteofitów na powierzchniach kostnych, objawy dźwiękowe w postaci tarcia, czy chrzęszczenia podczas ruchu.

Należy również pamiętać o schorzeniach nowotworowych, które z mniejszą częstotliwością, ale zdarzają się także w okolicy stawu skroniowo-żuchwowego (ryc. 4). Częstotliwość występowania nowotworów stawu skroniowo-żuchwowego jest niewielka, ale w ciągu ostatnich 20 lat w piśmiennictwie opublikowano 285 przypadków guzów, w 181 artykułach, w 15 czasopismach. Najczęściej były to pseudoguzy (synovial chondromatosis, pigmented villonodular synovitis, eosinophilic granuloma, osteochondroma).[4] Średnia wieku pacjentów chorujących na nowotwory w obrębie stawu skroniowo-żuchwowego to 42 lata, występują one częściej u kobiet. Niestety średni czas postawienia diagnozy wynosi 30 miesięcy, a aż 20% badanych było pierwotnie leczonych z powodu dysfunkcji narządu żucia. Najczęściej stosowaną formą leczenia był zabieg chirurgicznego usunięcia guza, wskaźnik przeżywalności w okresie czterech lat wynosił 72%.

Zastosowanie nowoczesnych technologii do

of temporomandibular joint neoplasms is low, but in the past twenty years, 285 cases of tumours in 181 articles and 15 journals have been published in the literature. The most common were pseudotumours (synovial chondromatosis, pigmented villonodular synovitis, eosinophilic granuloma, osteochondroma).[4] The average age of patients suffering from neoplasms within the temporomandibular joint is 42 years, and they are more common in women. Unfortunately, the average time to arrive at a diagnosis is 30 months, and up to 20% of patients were initially treated for masticatory system dysfunction. The most frequently used form of treatment was surgical tumour removal, and the survival rate in a four-year period was 72%.

The use of modern technologies for the manufacture of conventional prosthetic restorations such as crowns, bridges and veneers is widespread and numerous studies as well as analyses regarding the quality of these restorations are available in medical databases.[5-7] As far as the authors can ascertain, there are no current reports on the CAD/CAM production of occlusal splints in patients with masticatory organ dysfunction, especially those with limited mandibular abduction. This fact led the authors to present an innovative method of occlusal splint production in the difficult conditions of limited mouth abduction.

Case report

A 58-year-old patient came into the Clinic of Prosthodontics & Masticatory Organ Dysfunction at the Academic Dental & Medical Specialty Center in Zabrze. He complained of increasing masseter muscle contraction on the right side and severe pain there for several weeks. The range of mandibular abduction was only 17 mm, and it was impossible to take a conventional anatomical impression of the dental arches in order to cast a model and make an occlusal splint. The patient used

produkcji konwencjonalnych uzupełnień protetycznych typu korony, mosty, licówki jest szeroko rozpowszechnione i liczne badania oraz analizy, dotyczące jakości tych uzupełnień, są dostępne w bazach medycznych.[5-7] Według wiedzy autorów nie istnieją na dzień dzisiejszy doniesienia na temat wykonawstwa w systemie CAD/CAM szyn okluzyjnych, u pacjentów z dysfunkcją narządu żucia, a szczególnie u pacjentów z ograniczonym odwodzeniem żuchwy. Fakt ten skłonił autorów do przedstawienia nowatorskiej metody wykonawstwa szyny okluzyjnej, w trudnych warunkach ograniczonego odwodzenia ust.

Opis przypadku

Do Poradni Protetyki i Dysfunkcji Narządu Żucia ACS i MS w Zabrzu zgłosił się pacjent w wieku 58 lat. Podawał narastający przykurcz mięśnia żwacza po stronie prawej oraz silny ból po tej stronie od kilku tygodni. Zakres odwodzenia żuchwy wynosił jedynie 17mm i nie można było pobrać konwencjonalnego wycisku anatomicznego łuków zębowych, w celu wykonania modelu oraz szyny okluzyjnej. Pacjent użytkował uzupełnienia protetyczne ruchome osiadające, a w uzębieniu resztkowym zauważono liczne objawy bruksizmu: ubytki przyszyjkowe, tarczki wytarcia, starcie patologiczne, recesje dziąsłowe, stan zapalny dziąsła brzeżnego oraz impresje na języku i błonie śluzowej policzków (ryc. 5). W badaniu zewnątrzustnym widoczne zmiany w okolicy kąta żuchwy- wyraźnie zaznaczona wypukłość w okolicy mięśnia żwacza prawego – objaw kwadratowej twarzy (ryc. 6). Zakres odwodzenia żuchwy był znacznie ograniczony – 17 mm (ryc. 7), a tor odwodzenia zbaczał w prawo, w stronę stawu przyczynowego. W związku z brakiem możliwości wprowadzenia tradycyjnej łyżki wyciskowej z masą do wycisku anatomicznego łuku górnego oraz dolnego zastosowano technologię wycisku wirtualnego.

removable tissue-supported partial dentures and in the remaining natural dentition, numerous symptoms of bruxism were noted: cervical lesions, abrasions, pathological wear, gum recession, marginal gingivitis, and impressions on the tongue and buccal mucous membrane (Fig. 5). On the extra-oral examination, there were visible changes in the area of the mandibular angle – a clearly marked convexity in the area of the right masseter muscle – a symptom of a square face (Fig. 6). The range of abduction of the mandible was significantly reduced – 17 mm (Fig. 7), and the path of abduction deviated to the right, towards the affected joint. Since it was impossible to introduce a traditional impression tray with the impression material used for the anatomical impression of the upper and lower arch, virtual impression technology was used.

The patient was also subjected to additional tests, including a panoramic radiograph of the temporomandibular joints in occlusion and with closed lips, which was aimed at assessing joint mobility, the position of the mandibular heads in the articular fossae, and comparing the symmetry of the right and left joints. The

Fig. 5. Open lips, extra-oral view. Visible evidence of prosthetic restoration usage as well as remaining natural dentition.

Ryc. 8. Usta otwarte, widok wewnątrzustny. Widoczne użytkowane uzupełnienia protetyczne oraz uzębienie resztkowe.

U pacjenta przeprowadzono także badania dodatkowe, w tym RTG pantomograficzne stawów skroniowo-żuchwowych przy ustach zamkniętych i otwartych, które miało na celu ocenę ruchomości stawów, położenia głów żuchwy w dołach stawowych oraz porównanie symetrii stawu prawego i lewego. Zdjęcie zostało wykonane w uzupełnieniach protetycznych, użytkowanych przez pacjenta (ryc. 8).

Fig. 6. Patient's facial features, an en face view, and in profile (the convexity of the right masseter is outlined in red).

Ryc. 6. Rysy twarzy pacjenta, widok en face oraz z profilu (na czerwono zaznaczona wypukłość – prawy mięsień żwacz).

picture was taken with the patient's regular prosthetic denture restorations in place (Fig. 8).

CBCT tests were also performed in occlusion, without dentures, in order to assess the current state of the stomatognathic system and to avoid artifacts associated with the presence of partial tissue-supported dentures. The right and left temporomandibular joints were analysed (Figs. 9, 10, respectively). In Fig. 11, the process of intraoral scanning with the TRIOS 3Shape scanner is shown, thanks to which virtual 3-D models were obtained (Fig. 12). The models were then used to design an occlusal restoration: splint in the lower arch complementing the posterior edentulous areas and increasing the occlusal height in the rest position by 2 mm, in the virtual articulator with the cooperation of the dental laboratory. The Team Viewer GmbH program was used to communicate with the technician (Fig. 13). The Michigan lower splint was meticulously designed with the Ortho System 2016 software (Fig. 14). It was intended to use the patient's partial tissue-supported denture as the prosthetic restoration in the upper arch. The mandibular splint together with the upper partial denture, enabled the restoration of continuity in both dental arches. Next, the project was prepared for 3-D printing in 3Shape CamBridge 2.655 (Fig. 15). Figure 16 shows the finished lower occlusal splint, printed with the modern BEGO Varseo 3-D device, which made it possible to make a precisely adjusted restoration without the need to perform tedious intermediate steps. Avoidance of multi-step procedures, which leaves the possibility for inaccuracies in technical work, allows the patient to receive a well-fitted restoration. Such technologies that have been used thus far more often was the domain of "fiction" rather than "science", are now becoming part of the everyday work of both dental offices and dental technician laboratories. The material used for printing was BEGO Varseo Wax Splint. After removing the excess material remaining after

Fig. 7. Range of abduction of the mandible is limited to 17 mm, extra-oral view on examination.
Ryc. 7. Zakres odwodzenia żuchwy ograniczony do 17 mm, widok zewnątrzustny podczas badania pacjenta.

Wykonano także badania CBCT w zwarciu, bez protez, aby ocenić aktualny stan układu stomatognatycznego i uniknąć artefaktów związanych z obecnością częściowych protez osiadających. Analizie poddano stawy skroniowo-żuchwowe prawy i lewy (odpowiednio ryc. 9, 10). Na rycinie 11 przedstawiono proces skanowania wewnątrzustnego skanerem 3Shape firmy TRIOS, dzięki któremu uzyskano modele wirtualne 3D (ryc. 12). Modele posłużyły następnie do zaprojektowania wspólnie z pracownią techniczną uzupełnienia okluzyjnego: dolnej szyny uzupełniającej braki w odcinku bocznym i podnoszącej wysokość zwarcia w ramach szpary spoczynkowej o około 2 mm, w artykulatorze wirtualnym. Do komunikacji z technikiem użyto programu Team Viewer GmbH (ryc. 13). Szyna dolna Michigan została precyzyjnie zaprojektowana dzięki oprogramowaniu Ortho System 2016 (ryc. 14). Zaplanowano wykorzystanie protezy częściowej osiadającej pacjenta jako uzupełnienia w łuku górnym. Szyna dolna pozwoliła, wraz z protezą częściową górną na odbudowę ciągłości obu łuków zębowych. Następnie projekt został przygotowany do druku 3D w programie 3Shape CamBridge 2.655 (ryc. 15). Rycina 16 przedstawia gotową szynę okluzyjną dolną,

Fig. 8. Panoramic radiograph of the TMJ in occlusion and with an open mouth – limited movement of the heads of the mandible in the articular fossae is visible.
Ryc. 8. Zdjęcie RTG pantomograficzne ssż w zwarciu i przy ustach otwartych – widoczna ograniczona ruchomość głów żuchwy w dołach stawowych.

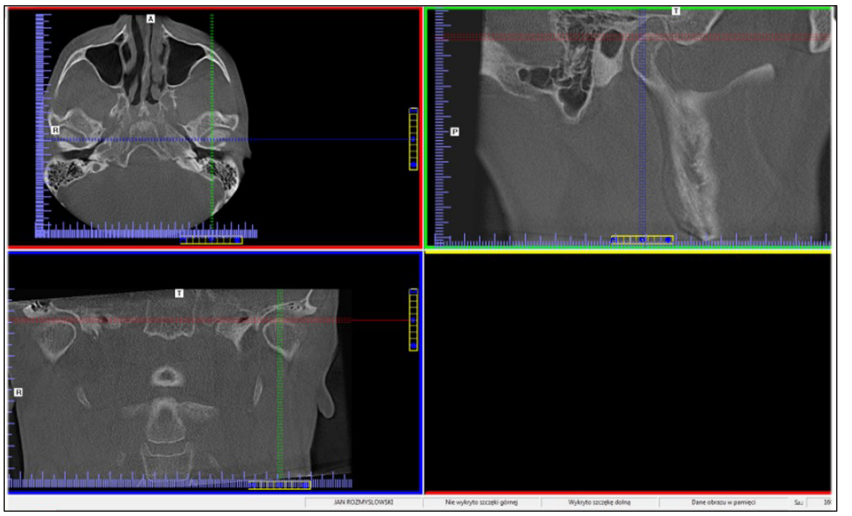

Fig. 9. CBCT examination of the patient, right joint.
Ryc. 9. Badanie CBCT pacjenta, staw prawy.

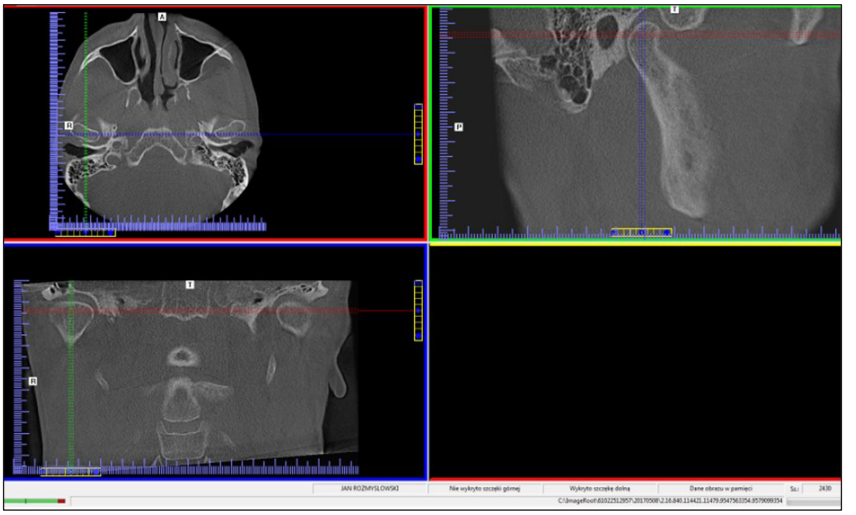

Fig. 10. CBCT examination of the patient, left joint.
Ryc. 10. Badanie CBCT pacjenta, staw lewy.

Fig. 11. The Trios 3Shape Scanner during the scanning.
Ryc. 11. Skaner 3Shape Trios podczas skanowania.

the printing process, the splint could be viewed in its final stage (Fig. 17). Providing the patient with the splint went very smoothly without the need for modifications and corrections. The splint turned out to be extremely comfortable

wydrukowaną z zastosowaniem nowoczesnego urządzenia BEGO Varseo 3D, które umożliwiło wykonanie precyzyjnie dopasowanego uzupełnienia, bez konieczności przeprowadzania żmudnych etapów pośrednich. Uniknięcie wieloetapowego postępowania i procedur, w trakcie których możliwe jest powstanie licznych niedokładności pracy technicznej, pozwala na oddanie do użytku pacjentowi dobrze dopasowanej pracy. Nowoczesne technologie wkraczają dziś do codziennej pracy zarówno gabinetów stomatologicznych, jak i pracowni technicznych. Materiałem użytym do druku był BEGO Varseo Wax Splint. Po usunięciu nadmiaru materiału pozostałego po procesie drukowania szyna uzyskała swój ostateczny wygląd (ryc. 17). Oddanie szyny pacjentowi przebiegło wyjątkowo sprawnie, bez konieczności dostosowywania i poprawek. Szyna okazała

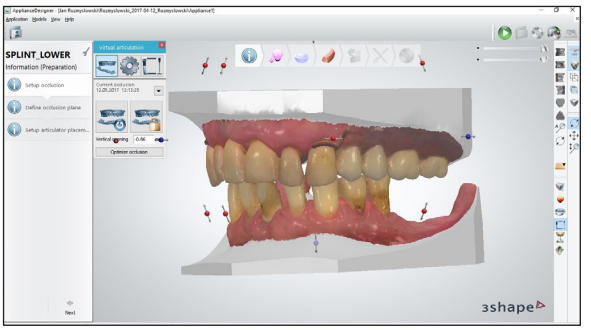

Fig. 12. Virtual 3-D Models.
Ryc. 12. Modele wirtualne 3D.

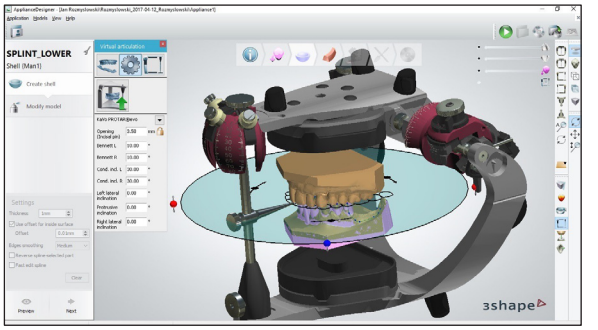

Fig. 13. Designing the occlusal restoration in the virtual articulator.
Ryc. 13. Projektowanie uzupełnienia okluzyjnego w artykulatorze wirtualnym.

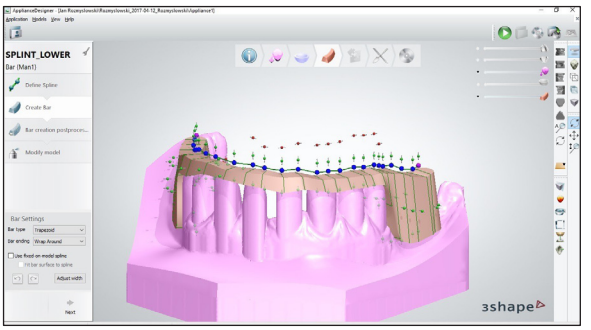

Fig. 14. Virtually designed splint – Ortho System 2016.
Ryc. 14. Wirtualnie zaprojektowana szyna – system Ortho System 2016.

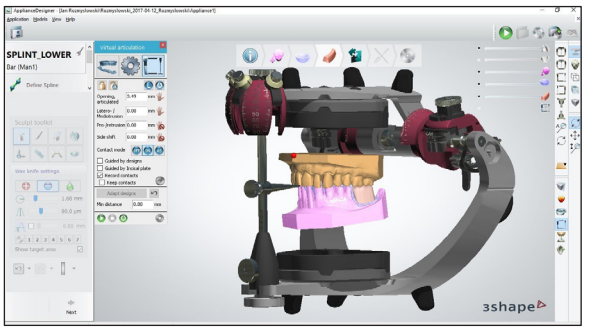

Fig. 15. Virtual image of the lower splint in the articulator prepared for printing.
Ryc. 15. Wirtualna szyna dolna przygotowana w artykulatorze do druku.

Fig. 16. Lower occlusal splint printed in the BEGO Varseo 3-D machine.
Ryc. 16. Szyna okluzyjna dolna wydrukowana w urządzeniu BEGO Varseo 3D.

for the patient and did not create feelings of pressure or discomfort associated with 24-hour use. During occlusion control in centric and eccentric movements, there was no need for any corrections: canine guidance during

się wygodna dla pacjenta i nie stwarzała uczucia ucisku, czy dyskomfortu związanego z całodobowym użytkowaniem. Podczas kontroli okluzji w zwarciu centrycznym oraz przy ruchach ekscentrycznych zaobserwowano brak konieczności korekty: prowadzenie kłowe podczas ruchów bocznych oraz prowadzenie sieczne przy protruzji (ryc. 18). Pacjent został poinstruowany o konieczności stosowania szyny w czasie nocnego spoczynku, ale również w ciągu dnia. Szyna zastępowana była protezą częściową dolną na czas jedzenia oraz przebywania poza domem. Związane to było z trudnością w mówieniu oraz gryzieniu pokarmu w szynie. Poza tymi czynnościami szyna podnosiła wysokość zwarcia, uniemożliwiała zgrzytanie i rozluźniała mięśnie żucia, przez większą część doby. Pacjent podawał zmniejszenie uczucia napięcia mięśni, spadek dolegliwości

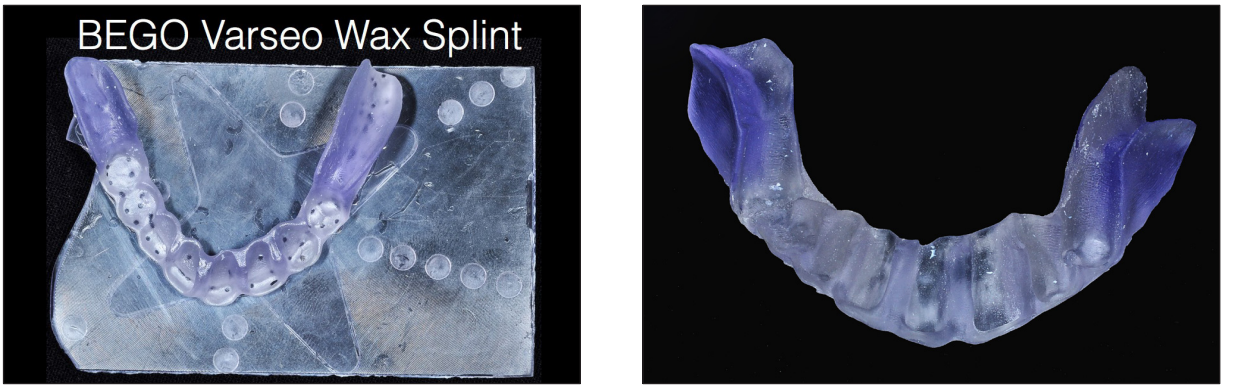

Fig. 17. Lower occlusal splint printed from the BEGO Varseo Wax Splint material, and the final shape.
Ryc. 17. Szyna okluzyjna dolna wydrukowana z materiału BEGO Varseo Wax Splint oraz ostateczny jej kształt.

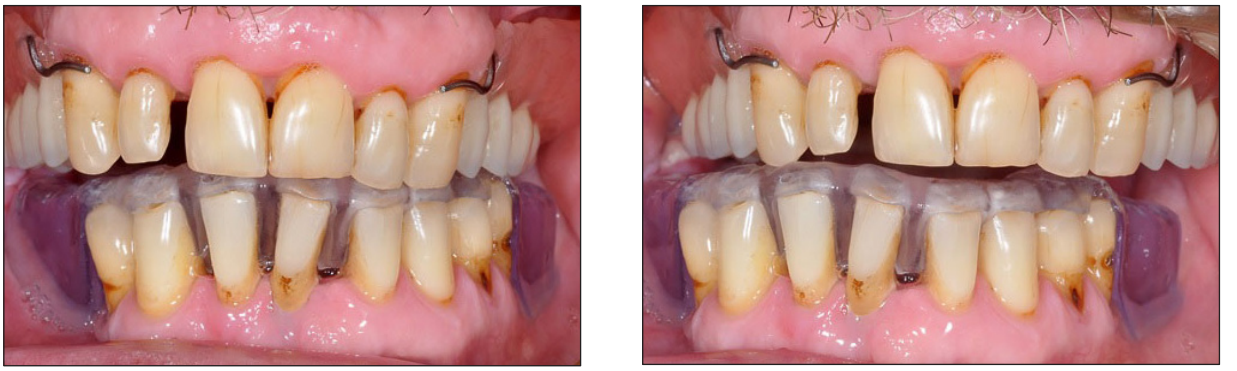

Fig. 18. Lower occlusal splint – extra-oral view – canine guidance during laterotrusive movements in the left and the right direction.
Ryc. 18. Szyna okluzyjna dolna – widok wewnątrzustny – prowadzenie kłowe podczas laterotruzji w stronę lewą i prawą.

lateral movements and incisal guidance during protrusion (Fig. 18). The patient was instructed to use the splint at night, but also during the day. The splint was replaced with the partial lower prosthesis for eating and going outdoors. These instructions were related to the difficulty in speaking and chewing food with the splint in the mouth. In addition, the splint raised the occlusal height, making it impossible to grind, and it loosened the masticatory muscles for most part of the day. The patient reported reduced muscle contractions, a decrease in pain, and the range of abduction after 14 days of use increased to 25 mm. The patient has remained under observation of the Clinic, and the use of the occlusal splint is planned for at least 3 months. In the event of discomfort recurrence, the splint will be recommended for long-term use with the need for control visits at least every 6 months.

Conclusions

The use of modern methods in making prosthetic restorations for the production of occlusal splints is a very promising premise. The possibility of providing patients with such a prosthesis in the shortest possible time is extremely important in the case of patients with intensive pain, as well as in preventing degenerative changes in the temporomandibular joints. The precision of workmanship and the accuracy of the restorations obtained with this technique is of great benefit for dental practitioners. The use of an intraoral scanner allows for specialist intervention, as soon as possible and with professional accuracy even in patients who have not been able to have such an aid until now. The authors of the work believe that the use of this procedure as well as other innovative techniques of imaging, transmission, and production of prosthetic restorations will find a wide application among dental practitioners.

bólowych, a zakres odwodzenia po 14 dniach użytkowania zwiększył się do 25 mm. Pacjent pozostaje pod opieką Poradni, stosowanie szyny okluzyjnej planowane jest na czas co najmniej 3 miesięcy. W razie nawrotu dolegliwości szyna zostanie zalecona do użytku długoczasowo, z koniecznością kontroli, co najmniej raz na 6 miesięcy.

Wnioski

Zastosowanie nowoczesnych metod wytwarzania uzupełnień protetycznych, w tym w wykonawstwie szyn okluzyjnych jest bardzo obiecującą przesłanką. Możliwość przyspieszenia oddania takiego uzupełnienia jest niezwykle istotna w aspekcie intensywnych dolegliwości bólowych pacjentów, a także w zapobieganiu zmianom degeneracyjnym w stawach skroniowo-żuchwowych. Precyzja wykonania i dokładność uzyskanych tą techniką uzupełnień jest ogromnym ułatwieniem dla lekarza praktyka. Zastosowanie skanera wewnątrzustnego pozwala na interwencję specjalistyczną, w jak najszybszym czasie i z profesjonalną dokładnością, nawet u pacjentów, u których do tej pory interwencja taka nie była możliwa. Autorzy pracy sądzą, że zastosowanie tej i innych nowoczesnych technik obrazowania, planowania, przesyłania oraz wykonawstwa uzupełnień protetycznych, znajdzie szerokie zastosowanie wśród lekarzy praktyków.

References / Piśmiennictwo

1. *Kozakiewicz M, Kozak A, Hilt T, Sut M:* Wybrane sposoby zespoleń złamań wyrostków kłykciowych żuchwy, Mag Stom 2013; 4, 20-26.
2. *Smektała T, Staniszewska E, Dowgierd K, Sporniak-Tutak K:* Leczenie ankylozy stawu skroniowo-żuchwowego i deformacji twarzy u młodocianej pacjentki z wykorzystaniem standardowej alloplastycznej protezy stawu – opis, Standardy Medyczne/Problemy Chirurgii Dziecięcej, 2013; 3, 23-29.
3. *Zhao J, He D, Yang C, Lu C, Hu Y, Huang D, Ellis E:* 3rd.3-D computed tomography measurement of mandibular growth after costochondral grafting in growing children with temporomandibular joint ankylosis and jaw deformity. Oral Surg Oral Med Oral Pathol Oral Radiol 2017 Jun 13. pii: S2212-4403(17)30841-6. doi: 10.1016/j.oooo.2017.06.002.
4. *Poveda-Roda R, Bagán JV, Sanchis JM, Margaix M:* Pseudotumors and tumors of the temporomandibular joint. A review, Med Oral Patol Oral Cir Bucal 2013; 18(3): e392-e402. Published online 2013 Feb 5. doi: 10.4317/medoral.18799
5. *Müller P, Ender A, Joda T, Katsoulis J:* Impact of digital intraoral scan strategies on the impression accuracy using the TRIOS Pod scanner. Quintessence Int 2016; 47(4): 343-349. doi: 10.3290/j.qi.a35524.
6. *Ender A, Attin T, Mehl A:* In vivo precision of conventional and digital methods of obtaining complete-arch dental impressions. J Prosthet Dent 2016; 115(3): 313-20. doi: 10.1016/j.prosdent.2015.09.011. Epub 2015 Nov 6.
7. *Yang X, Sun YF, Tian L, Si WJ, Feng HL, Liu YH:* Precision of digital impressions with TRIOS under simulated intraoral impression taking conditions. Beijing Da Xue Xue Bao 2015; 47(1): 85-89.

Zaakceptowano do druku: 19.04.2018 r.
Adres autorów: 41-800 Zabrze, Pl. Traugutta 2.
© Zarząd Główny PTS 2018.

We wish to express our gratitude to *Michał Dudkowski* and Denton Dental for their assistance in the laboratory stage of the prosthetic procedure.

Autorzy pracy dziękują Panu *Michałowi Dudkowskiemu* oraz Firmie Denon Dental za pomoc w wykonaniu laboratoryjnych etapów pracy protetycznej.