PROTET. STOMATOL., 2016, LXVI, 5: 382-388
DOI: 10.5604/.1222611

Chirurgiczno-protetyczne leczenie pacjenta z zespołem Kelly'ego – opis przypadku

Surgical and prosthetic treatment of patient with Kelly's syndrome. A case report

Magdalena Łabędzka[1], Elżbieta Wojtyńska[1], Elżbieta Mierzwińska-Nastalska[1], Krzysztof Kukuła[2]

[1] Katedra Protetyki Stomatologicznej, Warszawski Uniwersytet Medyczny
Kierownik: prof. dr hab. *E. Mierzwińska-Nastalska*

[2] Zakład Chirurgii Stomatologicznej, Warszawski Uniwersytet Medyczny
Kierownik: prof. dr hab. *A. Wojtowicz*

HASŁA INDEKSOWE:
zespół Kelly'ego, combination syndrome, protezy ruchome, leczenie przedprotetyczne

KEY WORDS:
Kelly's syndrome, combination syndrome, removable dentures, pre-prosthetic treatment

Streszczenie

Niewłaściwie wykonane bądź użytkowane ruchome uzupełnienia protetyczne mogą prowadzić do wielu nieprawidłowości w obrębie podłoża protetycznego i narządu żucia. Przy rozległych brakach skrzydłowych w żuchwie dochodzić może do destabilizacji górnej protezy całkowitej na skutek destrukcyjnego działania własnych zębów przednich w dolnym łuku. Zaburzenia w obrębie struktur podłoża protetycznego powstające w rozważanych przypadkach określane są jako "combination syndrome". W celu umożliwienia prawidłowego zaprojektowania uzupełnień protetycznych i zapewnienia pacjentom komfortu ich użytkowania, konieczne jest wcześniejsze zdiagnozowanie wszelkich nieprawidłowości podłoża protetycznego i właściwe przygotowanie przedprotetyczne, często obejmujące leczenie interdyscyplinarne. W pracy przedstawiono opis przypadku zespołowego, chirurgiczno-protetycznego leczenia pacjenta z zespołem Kelly'ego.

Summary

Prosthetic restorations, wrongly designed or used incorrectly, can cause multiple abnormalities in the area of the prosthetic base and masticatory system. In bilateral lack of teeth, complete upper denture can be destabilised, due to the destructive effect of the patient's own anterior lower teeth. Distortions in the structure of prosthetic base in described cases are termed the combination syndrome. The diagnosis of all abnormalities in the prosthetic base and proper pre-prosthetic preparation, which often implies interdisciplinary treatment, are required before prosthetic rehabilitation and are crucial to the comfort of denture usage. A case study of surgical and prosthetic collective treatment of patient with Kelly's syndrome is described and analysed in this paper.

Wstęp

Niewłaściwie wykonane bądź użytkowane ruchome uzupełnienia protetyczne mogą prowadzić do wielu nieprawidłowości w obrębie podłoża protetycznego i narządu żucia. W 1972 roku *Ellsworth Kelly*[1] opisał zespół objawów klinicznych występujących u pacjentów zaopatrzonych w protezę całkowitą górną oraz protezę częściową osiadającą dolną przy rozległych brakach skrzydłowych w żuchwie, określanych jako combination syndrome. Na skutek destrukcyjnego działania własnych zębów przednich w dolnym łuku i następowej destabilizacji protezy górnej może dochodzić do powstawania charakterystycznych zaburzeń w obrębie struktur podłoża protetycznego, w postaci: utraty kości wyrostka zębodołowego w przednim odcinku szczęki, przerostu guzów wyrostka zębodołowego szczęki, brodawczakowatego przerostu błony śluzowej podniebienia twardego, ekstruzji resztkowego uzębienia w żuchwie oraz do utraty kości w bocznych odcinkach części zębodołowej żuchwy.

Kilka lat później *Saunders* i wsp.[2] zaobserwowali u pacjentów z zachowanymi zębami w przednim odcinku żuchwy i użytkujących protezę całkowitą górną dodatkowo: utratę wysokości zwarcia, nieprawidłową płaszczyznę zwarcia, utrudnioną adaptację do protez, występowanie ziarniniaków szczelinowatych oraz zmian w przyzębiu pozostałych zębów.

Powyższe objawy pojawiają się znacznie częściej i są bardziej nasilone w przypadkach stosowania tylko górnej protezy całkowitej, bez uzupełnienia stref podparcia w odcinkach bocznych. Część z powyższych objawów możliwa jest również do zaobserwowania u pacjentów bezzębnych, którzy jako ostatnie utracili zęby przednie w żuchwie, użytkując wcześniej przez okres co najmniej pięciu lat protezę całkowitą górną oraz dolną protezę uzupełniającą braki skrzydłowe (lub nie użytkujący dolnego uzupełnienia).[3]

Obecność powyższych zmian w jamie ustnej może utrudniać adaptację, szczególnie do dolnej protezy, pogarszać retencję górnej protezy, powodować uczucie zwiększonego nacisku na przedni odcinek wyrostka zębodołowego szczęki, sprzyjać pęknięciom i złamaniom protezy górnej. Pacjenci zgłaszają również trudności podczas żucia, częste bóle głowy oraz psychiczny dyskomfort wynikający z niedostatecznej estetyki uzupełnień.[4]

W celu prawidłowego zaprojektowania uzupełnień protetycznych i zapewnienia pacjentom komfortu użytkowania protez, konieczne jest wcześniejsze zdiagnozowanie wszelkich nieprawidłowości podłoża protetycznego, skrupulatne zaplanowanie przebiegu rehabilitacji protetycznej i właściwe przygotowanie przedprotetyczne, często obejmujące leczenie interdyscyplinarne.[5]

Opis przypadku

Sześćdziesięcioletnia bezzębna pacjentka zgłosiła się z objawami typowymi dla zespołu Kelly'ego. W badaniu wewnątrzustnym szczególnie widoczny był obustronny włóknisty przerost błony śluzowej guzów wyrostka zębodołowego szczęki, przerost brodawczakowaty błony śluzowej podniebienia twardego oraz zanik bocznych odcinków części zębodołowej żuchwy. Pozostałe objawy były zaznaczone w niewielkim stopniu (ryc. 1, 2).

Pacjentka przez wiele lat użytkowała tylko górną protezę całkowitą, bez uzupełnienia braków skrzydłowych w żuchwie. Po utracie wszystkich zębów wykonano protezę całkowitą górną i dolną, które w związku z zaburzoną płaszczyzną zwarcia i ograniczoną przestrzenią między wyrostkiem zębodołowym szczęki a częścią zębodołową żuchwy, nie były dla pacjentki komfortowe ani funkcjonalne (ryc. 3).

Po konsultacji protetyczno-chirurgicznej pacjentka poddana została zabiegowi chirurgicznej korekty przerośniętej błony śluzowej guzów

Ryc. 1. Zdjęcie wewnątrzustne – stan przed leczeniem.

Ryc. 2. Zdjęcie wewnątrzustne – przerost brodawczakowaty błony śluzowej podniebienia twardego.

Ryc. 3. Zdjęcie wewnątrzustne – dotychczas użytkowane protezy.

wyrostka zębodołowego szczęki (ryc. 4, 5). Po tygodniu, wstępnym wygojeniu i zdjęciu szwów, dotychczas użytkowana górna proteza została podścielona miękkim silikonowym materiałem do podścieleń (Mollosil, Detax) (ryc. 6, 7). Pacjentka użytkowała protezę całodobowo przez okres gojenia tkanek. Po trzech tygodniach od podścielenia protezy, na błonie śluzowej podniebienia twardego pojawiło się rozlane przekrwienie zasięgiem odpowiadające podłożu protetycznemu, sugerujące kandydozę jamy ustnej. Badanie mykologiczne z antymykogramem wykazało znaczny wzrost grzybów gatunku *Candida albicans* wrażliwych między innymi na nystatynę. Zastosowano skojarzone leczenie, protetyczno-farmakologiczne. Sześć tygodni po

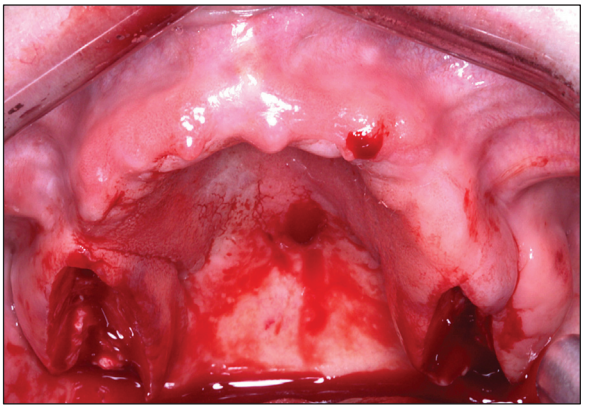

Ryc. 4. Zdjęcie wewnątrzustne – śródzabiegowo.

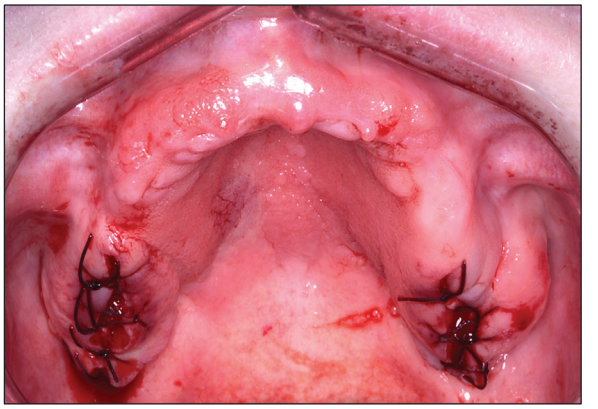

Ryc. 5. Zdjęcie wewnątrzustne – stan po zabiegu chirurgicznym.

Ryc. 6. Zdjęcie wewnątrzustne – stan 7 dni po zabiegu.

Ryc. 7. Podścielona górna proteza.

Ryc. 8. Zdjęcie wewnątrzustne – stan po wygojeniu podłoża protetycznego.

Ryc. 9. Zdjęcie wewnątrzustne – stan po leczeniu protetycznym.

zabiegu przystąpiono do wykonania nowych uzupełnień protetycznych: protezy całkowitej górnej i dolnej. W ramach prowadzonego leczenia przeciwgrzybiczego pacjentka nakraplała zawiesinę nystatyny na dośluzówkową stronę płyty protezy (przez 2 tygodnie na dotychczas użytkowaną, podścieloną protezę i przez trzeci tydzień na nowe protezy). Po zakończonym leczeniu chirurgiczno-protetyczno-farmakologicznym uzyskano w pełni zadowalające efekty funkcjonalne oraz estetyczne. Potwierdziła to również wizyta kontrolna po 6 miesiącach od ukończenia leczenia (ryc. 8, 9).

Dyskusja

Główną przyczyną powstawania zespołu objawów znanych jako combination syndrome jest niekorzystne rozłożenie sił wywieranych na górną protezę całkowitą przez zachowane zęby w przednim odcinku żuchwy. Największe siły okluzyjne koncentrują się w przednim odcinku szczęki, działając traumatyzująco i powodując przyspieszony zanik wyrostka zębodołowego w tym obszarze.[6] Jest to przyczyną postępującej destabilizacji górnej protezy i pojawienia się kolejnych zmian typowych dla zespołu Kelly'ego,[1] dlatego jednostka ta

występuje również pod nazwą "an anterior hyperfunction syndrome".[6-8]

Przyczyną niepowodzeń w leczeniu protetycznym pacjentów z objawami Combination Syndrome są trudności w uzyskaniu prawidłowych warunków zwarciowych. Znacznie skrócony wyrostek zębodołowy w przednim odcinku oraz przerośnięte guzy wyrostka zębodołowego szczęki powodują przemieszczenie płaszczyzny okluzyjnej w przednim odcinku ku górze, a w bocznych ku dołowi, stwarzając wrażenie "negatywnego uśmiechu".[4] Dochodzi do zmniejszenia przestrzeni dla protez, trudności w wykonaniu uzupełnień z zachowaniem prawidłowej płaszczyzny zwarcia, a niekiedy braku możliwości ich wkomponowania w układ stomatognatyczny. Do deformacji może dochodzić w wyniku przebudowywania kości wyrostka zębodołowego lub włóknistego rozrostu pokrywającej go błony śluzowej, zarówno w wymiarze pionowym, jak i poziomym.[1] Do powstawania przerośniętych guzów wyrostka zębodołowego szczęki przyczyniać może się również bierne wyżynanie niepodpartych górnych zębów trzonowych wraz z wyrostkiem zębodołowym. Po ekstrakcji takich zębów pozostawać mogą uwydatnione kostne guzowatości.[9]

Proteza o złej stabilizacji i niezrównoważonej okluzji, przemieszczając się na podłożu powoduje uraz mechaniczny błony śluzowej. Nieprawidłowe zwarcie, często warunkowane przez nieskorygowane przed leczeniem zęby przednie w dolnym łuku, lub nieprawidłowo wykonane uszczelnienie tylnej granicy protezy górnej prowadzą do generowania ujemnego ciśnienia na wyrostki zębodołowe w szczęce i tworzenia się "komory ssącej".[1,10-12] Dodatkowo na skutek całodobowego użytkowania protez przez pacjenta może rozwinąć się infekcja grzybicza.[13] Czynniki te skutkować mogą przerostową postacią stomatopatii protetycznej (stadium III w klasyfikacji Newtona). Brodawczakowaty przerost błony śluzowej podniebienia twardego (stomatitis papillomatosus, papillary hyperplasia) ograniczony jest zwykle do środkowej części podniebienia, pokrytej płytą protezy i charakteryzuje się nierówną, guzowatą powierzchnią błony śluzowej o jasno- lub ciemnoczerwonym zabarwieniu.[14] Dodatkowo, nieprawidłowo zbalansowana okluzja i obecność przeszkód zwarciowych powodują szybszy i nieregularny zanik podłoża kostnego bezzębnych wyrostków zębodołowych.

Do ekstruzji przednich zębów w żuchwie u pacjentów z zespołem Kelly'ego może dochodzić w wyniku dysfunkcji języka na skutek ograniczenia dla niego przestrzeni przez przerośnięte guzy wyrostka zębodołowego szczęki oraz obecności górnej protezy całkowitej. Sprzyja temu również zanik wyrostka w przednim odcinku szczęki i brak dostatecznych bodźców obciążeniowych dla zębów żuchwy w kontakcie z ruchomą protezą.[15,16]

Pełnoobjawowy zespół Kelly'ego występuje rzadko. W badaniach *Krawczykowskiej* i wsp.[4] wykazano go zaledwie w 7% spośród 80 przypadków leczonych pacjentów. Mnogie objawy częściej występowały u kobiet aniżeli u mężczyzn. Do najczęstszych symptomów w badanej grupie należały zanik kości w przednim odcinku wyrostka zębodołowego szczęki, zanik w bocznych odcinkach części zębodołowej żuchwy oraz ekstruzja pozostałych zębów.

Przedstawione zmiany składające się na zespół Kelly'ego często uniemożliwiają wykonanie funkcjonalnych uzupełnień protetycznych. Powielenie protez w nieprawidłowych warunkach okluzyjnych będzie pogłębiało dysfunkcję. Przy tak dużych deformacjach podłoża protetycznego jedyną drogą do wykonania prawidłowych uzupełnień protetycznych jest wcześniejsze przedprotetyczne przygotowanie podłoża protetycznego.

W celu uzyskania prawidłowych relacji międzyszczękowych konieczna jest chirurgiczna korekta kształtu przerośniętych guzów

wyrostka zębodołowego szczęki w zakresie tkanek miękkich, a niekiedy również obejmująca podłoże kostne.[1,17] Przesuwalna błona śluzowa w przednim odcinku wyrostka zębodołowego szczęki oraz fałdy włókniste tworzące się najczęściej u podstawy wyrostka zębodołowego w przednim odcinku szczęki również powinny być skorygowane.[18] Dla optymalnego ustabilizowania się podłoża protetycznego wskazane jest jednoczesne zastosowanie szablonów chirurgicznych lub wczesne podścielenie użytkowanej protezy.[17]

Niewielki przerost brodawczakowaty może być zniwelowany poprzez wykonanie nowych, stabilnych uzupełnień protetycznych, o gładkiej stronie dośluzówkowej po wstępnym wygojeniu podłoża. Można to osiągnąć poprzez nieużytkowanie protezy przez okres kilkunastu dni lub podścielenie dotychczas użytkowanej protezy materiałem do biologicznej odnowy tkanek.[19] W przypadku współwystępowania infekcji grzybiczej jamy ustnej najskuteczniejsze jest skojarzone leczenie protetyczno-farmakologiczne, z zastosowaniem celowanego leku przeciwgrzybiczego w połączeniu z wymianą uzupełnień protetycznych.[20] Gdy zmiany nie kwalifikują się do leczenia zachowawczego, wskazana jest korekta chirurgiczna.

Aby zapobiegać przyspieszonej resorpcji kości wyrostka zębodołowego, należy siły wywierane poprzez uzupełnienia na podłoże protetyczne rozkładać możliwie równomiernie, a same protezy powinny być stabilne w okluzji zarówno statycznej jak i dynamicznej. Niezmiernie ważne jest również wyrównanie płaszczyzny okluzji w obrębie pozostających w jamie ustnej zębów. W przypadku trudnych warunków podłoża protetycznego należałoby również rozważyć leczenie implantoprotetyczne, gdyż utrzymanie i funkcjonalność konwencjonalnych protez ruchomych mogą okazać się w tych przypadkach niewystarczające.[16,21-24]

Niezwykle ważne są również okresowe kontrole pacjentów w celu wychwycenia objawów utraty retencji bądź stabilizacji protez na skutek zaniku podłoża kostnego oraz ścierania akrylowych zębów protez, zwłaszcza przy obecności resztkowego uzębienia, ponieważ skutkować może to zmianą warunków zwarciowych.

Piśmiennictwo

1. *Kelly E:* Changes caused by a mandibular removable partial denture opposing a maxillary complete denture. J Prosthet Dent 1972; 27: 140-150.
2. *Saunders TR, Gillis RE Jr, Desjardings RP:* The maxillary denture opposing the mandibular bilaterals distal-extension partial denture: treatment considerations. J Prosthet Dent 1979; 41, 2: 124-128.
3. *Shen K, Gongloff R:* Prevelence of the combination syndrome`among denture patients. J Prosthet Dent 1989; 62, 6: 642-644.
4. *Krawczykowska H, Panek H, Kalecińska E:* Występowanie „Combination Syndrome" u pacjentów użytkujących protezy ruchome. Protet Stomatol 2006; 56, 6: 418-424.
5. *Majchrzak K, Niesłuchowska M:* Znaczenie interdyscyplinarnego planu leczenia dla prawidłowej rehabilitacji układu stomatognatycznego – opis przypadku. Protet Stomatol 2014; 64, 4: 279-285.
6. *Koper A:* The maxillary complete denture opposing natural teeth: Problems and some solutions. J Prosth Dent 1987; 57: 704-707.
7. *Devlin H, Ferguson MW:* Alveolar ridge resorption and mandibular atrophy. A review of the role of local and systemic factors. Br Dent J 1991; 170: 101-104.
8. *Jameson WS:* Various clinical situations and their influence on linear occlusion in treating combination syndrome: a discussion on treatment options. Gen Dent 2003; 51: 443-447.
9. *Compagnon D, Woda A:* Supraeruption of the unopposed maxillary first molar. J Prosthet Dent 1991; 66: 29-34.
10. *Fairchild J:* Inflammatory hyperplasia of the

palate. J Prosthet Dent 1967; 17: 232-237
11. *Hickey J, Stromberg WR:* Preparation of the mouth for complete dentures. J Prosthet Dent 1964; 14: 611-622.
12. *Campbell R:* Relief Chambers in complete dentures. J Prosthet Dent 1961; 11: 230-236
13. *Mierzwińska-Nastalska E, Rusiniak K, Gontek R, Okoński P:* Wpływ higieny uzupełnień protetycznych na powstawanie infekcji grzybiczej błony śluzowej jamy ustnej. Nowa Stomatol 2000; 4: 52-55.
14. *Newton A:* Denture sore mouth. A possible etiology. Br Dent J 1962; 112: 357-360.
15. *Tejchman H, Poniatowski T, Rabenda J:* Wpływ parafunkcji na zaburzenia czynnościowo–morfologiczne układu stomatognatycznego na przykładzie leczonych pacjentów – część I i II. Protet Stomatol 1996; 46: 135-137.
16. *Koczorowski R, Sielska J:* Zespół kombinowany Kelly'ego jako kliniczny problem rekonstrukcyjny. Dental Forum 2015; 43, 1: 35-40.
17. *Kukuła K, Wojtyńska E, Wojtowicz A:* Chirurgiczne leczenie przedprotetyczne pacjentów z zespołem Kelly'ego. Protet Stomatol 2014; 64, 1: 51-57.
18. *Kantor R, Wnukiewicz J, Jeleń M:* Fałdy włókniste- granuloma fissuratum czy epulis fissuratum? Magazyn Stomatol 1998; 10: 17-20.
19. *Spiechowicz E, Ciechowicz B, Mierzwińska E, Niesłuchowska M, Weyman-Rzucidło D:* Stomatopatie protetyczne. PZWL, Warszawa, 1993.
20. *Niesłuchowska M, Spiechowicz E, Weyman-Rzucidło D:* Ocena skuteczności wybranych metod leczenia stomatopatii protetycznych. Protet Stomatol 1982; 32: 193-198.
21. *Tolstunov L:* Combination syndrome: classification and case report. J Oral Impl 2007; 33, 3: 139-151.
22. *Keltjens H, Kayser A, Hertel R, Battistuzzi P:* Distal extension removable partial dentures supported by implants and residual teeth: considerations and case reports. Int J Oral and Maxillofac Impl 1993; 8, 2: 208-213.
23. *Thiel C, Evans D, Burnett R:* Combination syndrom associated with a mandibular implant-supported overdenture: a clinical report. J Prosthet Dent 1996; 75, 2: 107-113.
24. *Wenneberg A, Carlsson G, Jemt T:* Influence of occlusal factors on treatment outcome: a study of 109 consecutive patients with mandibular implant-supported fixed prostheses opposing maxillary complete dentures. Int J Prosthodont 2001; 14, 6: 550-555.

Zaakceptowano do druku: 1.09.2016 r.

Adres autorów: 02-006 Warszawa, ul. Nowogrodzka 59.

© Zarząd Główny PTS 2016.