PROTET. STOMATOL., 2011, LXI, 2, 113-120

Wybrane przypadki kliniczne zastosowania licówek porcelanowych

Selected cases of porcelain laminate veneers applications

Beata Śmielak

Z Zakładu Protetyki Stomatologicznej UM w Łodzi
Kierownik: dr hab. n. med. *B. Dejak*

HASŁA INDEKSOWE:
licówki porcelanowe, oszczędna preparacja zębów, nawoskowanie modeli

KEY WORDS:
porcelain laminate veneers, conservative tooth preparation, wax-up

Streszczenie

Stosowanie licówek ceramicznych to wynik kompromisu między zasadą oszczędności struktur tkanek twardych zębów a preparacją pod korony całkowite. Metoda ta przeznaczona jest dla licowych powierzchni zębów widocznych zewnątrzustnie, głównie przedniego i przednio-bocznego łuku zębowego. Korekta uśmiechu za pomocą porcelany ukierunkowana jest na poprawę estetyki z doskonałą stabilnością koloru, dobrymi właściwościami optycznymi i trwałością uzupełnienia. W pracy przedstawiono wskazania i przeciwwskazania, wady i zalety licówek porcelanowych. Zaprezentowano kilka przypadków klinicznych ich zastosowania. Zwrócono uwagę na dokładne planowanie wyglądu przyszłego uśmiechu i rolę jaką w całym postępowaniu terapeutycznym odgrywa pacjent. Powodzenie leczenia zależy nie tylko od współpracy lekarz pacjent i technik dentystyczny, ale czasami niezbędne są zabiegi chirurgiczne, periodontologiczne, ortodontyczne czy wybielanie zębów aby uzyskać w pełni zadowalający efekt leczenia.

Summary

The application of porcelain veneers is a kind of a compromise between the preservation of dental hard tissues and the preparation for full crown restorations. This treatment method is used for labial surfaces of anterior and antero-lateral teeth that are visible extraoraly. The correction of the smile with ceramic veneers is focused on the improvement of aesthetics along with colour stability, good optical properties and durability of restoration. Indications and contraindications, advantages and disadvantages of laminate veneers are presented. Some clinical cases are also described. The significance of accurate planning of the smile appearance and the role of the patient in the treatment are emphasized. The success of the treatment depends not only on good cooperation between the doctor, patient and dental technician, but also on surgical, periodontal and orthodontic pre-treatment and teeth bleaching, which are sometimes needed for satisfactory aesthetic outcome.

Coraz więcej pacjentów zgłasza się do gabinetów stomatologicznych z powodu niezadowolenia z wyglądu swoich zębów. Przyjmuje się, że 50% wszystkich pacjentów zgłasza się do lekarza z powodu niezadowolenia ze swojego uśmiechu. Dynamiczny rozwój materiałów stomatologicznych umożliwia wykonanie znaczących korekt zębów przy minimalnej interwencji. Nie zawsze żądany efekt można uzyskać za pomocą wybielania czy wypełnień kompozytowych. Czasami niezbędne jest leczenie protetyczne. Dobre wyniki leczenia można uzyskać za pomocą licówek. Licówki to kon-

strukcje pokrywające tylko widoczne zewnątrzustnie powierzchnie zębów naturalnych – wargową lub policzkową. Wskazane są w przypadkach zniszczenia tkanek zęba na powierzchniach policzkowych przy zachowaniu pozostałych struktur, przy konieczności zmiany kształtu i barwy, niedorozwoju szkliwa, dysplazji, przebarwień oraz odłamania lub pęknięcia brzegów siecznych, a także przy konieczności pomniejszenia diastem. Przeciwwskazane są w przypadkach zbyt krótkich koron, nadmiernie zniszczonych, z licznymi wypełnieniami, a także w przypadkach zgryzu głębokiego z towarzyszącymi objawami bruksizmu (3, 9, 10, 13, 15, 22, 23, 28).

Licówki porcelanowe to najlepsze rozwiązanie zarówno pod względem estetycznym, jak i funkcjonalnym. Największą zaletą tej metody leczenia zalicza się możliwość uzyskania dobrego efektu estetycznego przy minimalnej redukcji tkanek zębowych (12, 14, 19, 23, 27, 30, 33). Wadami są delikatność struktury, niemożność próbnego zacementowania, kłopot z doborem koloru i koszt wykonania (28, 29).

Aby leczenie zakończyło się sukcesem należy określić cel leczenia i zaplanować poszczególne etapy. Diagnostyka i wybór odpowiedniej formy terapii zależą od wielu czynników, które należy ustalić w pierwszej fazie leczenia, aby w kolejnych nie doszło do powikłań. Podczas planowania leczenia należy zwrócić uwagę na ustawienie zębów w łuku zębowym, jakość tkanek miękkich, warunki zwarciowe, parafunkcje, wiek pacjentów, płeć, rysy twarzy i przede wszystkim oczekiwania samych pacjentów (27).

Planując leczenie należy pamiętać o tkankach miękkich oraz wysokości kości wyrostka zębodołowego, aby uzyskać harmonijną girlandę dziąsłową z dobrze zachowanymi brodawkami międzyzębowymi. Minimalna odległość licówki od wyrostka wynosi 2.5 mm. Pozwala ona uniknąć zapaleń nabłonka łączącego, przyczepu łącznotkankowego i następowych recesji (16).

Ważną rolę w trakcie planowania odgrywa analiza warunków zwarciowych oraz istniejących parafunkcji. Utrata tkanek twardych zębów w obszarze przydziąsłowym spowodowana przeciążeniami okluzyjnymi, czy uporczywe parafunkcje mogą sygnalizować, że w takich przypadkach bezpieczniejsze będą korony niż kruche i delikatne licówki (6, 16).

U pacjentów starszych warstwa szkliwa może być tak cienka, że w trakcie preparacji może dojść do jej całkowitej utraty, a w związku z tym również do osłabienia zęba. Zagrożone staje się również mocowanie adhezyjne, bo połączenie z zębiną jest zdecydowania gorsze niż ze szkliwem zęba (4, 16, 18, 24).

Elementami, które znacznie ułatwiają pracę są próbne modele woskowe, klucz silikonowy i uzupełnienia prowizoryczne z kompozytu. Pacjent musi w pełni zaakceptować zaproponowane rozwiązanie pod kątem kształtu, wielkości i koloru (6, 8, 17, 20, 24, 26). Warunkiem sukcesu jest prawidłowa, harmonijna współpraca między pacjentem, gabinetem i laboratorium. Lekarz przekazuje rejestrację łukiem twarzowym, ostateczny wycisk, wycisk zębów przeciwstawnych, model uzupełnień tymczasowych oraz zdjęcia. Dokładne i czytelne powinny być ewentualne zmiany estetyczne czy czynnościowe oraz dobór koloru zębów (17, 19).

Licówki mogą być wykonane z użyciem każdego systemu ceramicznego, stosowanego obecnie, wystarczająco transparentnego, jeśli jego powierzchnia wewnętrzna może zostać odpowiednio przygotowana do techniki adhezyjnej (5). Dobre parametry estetyczne i wytrzymałościowe posiada ceramika leucytowa. Przy dużych przebarwieniach zębów i wymaganej większej wytrzymałości lepiej zastosować ceramikę nieprzezierną z tlenku aluminium lub tlenku cyrkonu. Najczęściej do wykonywania licówek porcelanowych stosowana jest niskotopliwa ceramika skaleniowa (1, 2, 7, 11, 15, 16, 17, 18, 25, 31, 32).

W pracy zaprezentowano kilka przypadków zastosowania licówek ceramicznych, czasami w połączeniu z koronami pełnoceramicznymi czy mostami w odcinkach bocznych przy rekonstrukcji zwarcia.

Przypadek 1

Pacjentka L. N. lat 56 zgłosiła się do gabinetu w celu poprawy wyglądu zębów przednich górnych i dolnych. Zebrano szczegółowy wywiad dotyczący oczekiwań estetycznych pacjentki co do korekty kształtu i koloru zębów, wykonano zdjęcia fotograficzne i pobrano wyciski alginatowe w celu odlania

modeli gipsowych. Pacjentka dwa lata wcześniej miała wykonane licówki na zęby 11 i 21 w innym gabinecie, z których nie była zadowolona ze względu na nieprawidłowo dobrany kolor licówek (zbyt jasne) i kształt (za szerokie). Wykonano badanie wewnątrzustne, w którym stwierdzono obecność na siekaczach centralnych licówek porcelanowych, które nie harmonizowały z pozostałym uzębieniem pod względem koloru, szerokości, długości i wypukłości. Zęby 12 i 22 były wąskie i stały „ w cieniu" siekaczy przyśrodkowych (ryc. 1). Zęby przednie dolne były krótsze od pozostałych zębów w łuku zębowym, pochylone w stronę lewą, a w każdym z nich zanotowano obecność wypełnienia klasy V (ryc. 2). Na zęby dolne zaproponowano leczenie ortodontyczne w celu ustawienia zębów wzdłuż długiej osi, lecz pacjentka nie była zainteresowana takim rozwiązaniem ze względu na swój wiek i zbyt długi okres terapii. Po konsultacji z pacjentką zaproponowano wymianę licówek na zębach 11 i 21 oraz dodatkowo 2 licówki porcelanowe na zęby 12 i 22 bez ich preparacji. Na wyraźne życzenie pacjentki zaplanowano również licówki na zęby 34-44. Na modelach za pomocą białego wosku wykonano próbne nawoskowanie (wax-up). Zasymulowano kształt zębów bardziej zaokrąglony zgodny z rysami twarzy. Zęby 11 i 21 skrócono, zmniejszono ich wypukłość i zwężono. Zęby 12 i 22 poszerzono i nadano bardziej wypukły kształt. Pozostałe zęby górne wybielono metodą nakładkową. Na zębach dolnych w odcinkach bocznych były obecne mosty metalowo-porcelanowe, z których pacjentka była zadowolona. Zęby dolne od 34 do 44 wydłużono oraz skorygowano w miarę możliwości ustawienie tak, aby sprawiały wrażenie, że stoją wzdłuż długiej osi. Podczas preparacji usunięto istniejące licówki w zębach górnych przednich oraz wypełnienia, nadano odpowiedni retencyjny i oporowy

Ryc. 1. Przypadek 1. Sytuacja wyjściowa w szczęce.

Ryc. 2. Przypadek 1. Sytuacja wyjściowa w żuchwie.

Ryc. 3. Przypadek 1. Stan po preparacji zębów w żuchwie.

Ryc. 4. Przypadek 1. Stan po zacementowaniu licówek.

kształt ubytkom, wykonano preparację zębów od 34 do 44, wypolerowano tkanki twarde zębów (ryc. 3). Następnie pobrano wyciski robocze masą elastomerową (Express 3M ESPE), zarejestrowano zwarcie woskiem i przeniesiono relację płaszczyzny protetycznej do stawu skroniowo-żuchwowego łukiem twarzowym (Protar IX, firmy Kavo). Licówki tymczasowe kompozytowe (Luxatemp,DGM), tzw. mock-up wykonano na podstawie indeksu silikonowego wykonanego na modelu gipsowym z wax-up. W ten sposób raz jeszcze sprawdzono kształt zębów, ich stosunek do wargi dolnej i rysów twarzy. Licówki wykonano z porcelany spiekanej Elephant Antagon (firma Elephant). Po przymiarce każdej z osobna, w celu sprawdzenia integracji brzeżnej i biologicznej, przymierzono wszystkie jednocześnie. Po akceptacji przez pacjentkę licówki zacementowano adhezyjnie (Panavia, Kuraray) (ryc. 4).

Przypadek 2

Pacjentka S. E. lat 38 zgłosiła się do gabinetu w celu poprawy estetyki zębów przednich. Zęby były wyraźnie przebarwione na kolor żółty A 4. Zęby przednie były lekko zrotowane, z wypełnieniami na powierzchniach stycznych zębów 12 i 22 klasy III M oraz zębów 11 i 21 klasy III D. Pacjentka nie była zainteresowana leczeniem ortodontycznym. Zaproponowano wybielanie zębów oraz wykonanie nowych wypełnień kompozytowych bądź licówek porcelanowych na zęby 12-22. Pacjentka zdecydowała się na leczenie protetyczne ze względu na chęć poprawy kształtu zębów przednich. Wykonano fotografie, wyciski alginatowe w celu odlania modeli i sporządzenia symulacji woskowej wax-up. Zasymulowano kształt zębów bardziej zaokrąglony. Wstępną preparację wykonano na modelach gipsowych. Ząb 12 wprowadzono do łuku szlifując powierzchnię przedsionkową w okolicy brzegu siecznego, zniesiono wypukłość zęba 11 w okolicy linii pośrodkowej przy brzegu dziąsła, ząb 21 pozostał niezmieniony, ząb 22 nieznacznie poszerzony przy dziąśle (ryc. 5). Przystąpiono do wybielania zębów lampą plazmową (ryc. 6). Dwa tygodnie od zakończenia wybielania, po uzyskaniu stabilizacji koloru, przystąpiono do preparacji tkanek twardych zgodnie ze wstępną preparacją na modelach gipsowych, po usunięciu istniejących wypełnień. Następnie zęby wygładzono i pobrano wycisk roboczy masą elastomerową (Honigum, firmy DMG), zarejestrowano zwarcie woskiem i przeniesiono relację szczęki do stawu skroniowo-

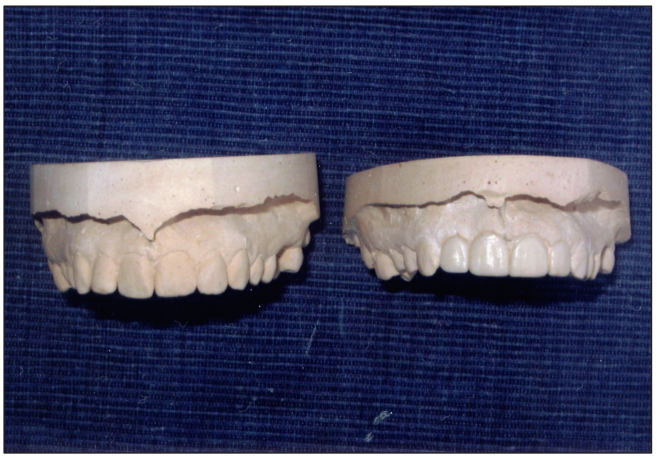

Ryc. 5. Przypadek 2. Sytuacja wyjściowa i diagnostyczny wax-up.

Ryc. 6. Przypadek 2. Sytuacja wyjściowa w jamie ustnej pacjentki w trakcie wybielania zębów lampą.

Ryc. 7. Przypadek 2. Stan po zacementowaniu licówek.

-żuchwowego (ssż) łukiem twarzowym (Protar IX, firmy Kavo). Licówki tymczasowe kompozytowe (Protemp Garant, firmy 3 M ESPE) wykonano na podstawie indeksu silikonowego wykonanego na modelu z wax-up. Pacjentka była zadowolona z uzyskanej symulacji kompozytowej, wobec tego zlecono pracowni skopiowanie zaproponowanej sytuacji estetycznej.

Po tygodniu zacementowano licówki wykonane z porcelany feldszpatowej, które zacementowano adhezyjnie na cement kompozytowy (Panavia, firmy Kuraray) (ryc. 7).

Przypadek 3

Pacjentka Ś. K. lat 37 zgłosiła się w celu uzupełnienia braków zębowych i poprawy wyglądu zębów w odcinku przednim. W badaniu wewnątrzustnym stwierdzono braki zębów 36, 35, 34, 45, złamany ząb 47, obniżoną wysokość zwarcia. Zęby przednie nieprawidłowo ustawione, 11 i 21 o kształcie wachlarzowatym, z rozległymi wypełnieniami klasy III i IV (ryc. 8). Na zdjęciu rtg zęby 11 i 12 były prawidłowo przeleczone endodontycznie. Ząb 12 był zaopatrzony we wkład koronowo-korzeniowy metalowy lany i nieszczelną koronę metalowo-porcelanową. Zaplanowano wykonanie wkładu koronowo-korzeniowego z włókna szklanego na ząb 11 oraz wykonanie koron na podbudowie z tlenku cyrkonu na zęby 11 i 12, licówek porcelanowych na zęby 21 i 22 oraz uzupełnienie braków zębowych w odcinkach bocznych mostami metalowo-porcelanowymi. Pacjentka ze względów finansowych nie mogła pozwolić sobie na leczenie implantologiczne, odrzuciła również uzupełnienia ruchome, jak i możliwość wykonania mostów na podbudowie z tlenku cyrkonu. Zęby wybielono lampą plazmową do koloru A1. Po okresie stabilizacji koloru wykonano leczenie endodontyczne zęba 47, wykonano wkład koronowo-korzeniowy i uzupełniono brakujące zęby w odcinkach bocznych 37-33 i 44-46 mostami metalowo-porcelanowymi. Wymieniono nieestetyczne korony na zębach 14 i 15. Następnie wykonano symulację woskową wax-up zębów w odcinku przednim 12-22. Na modelach gipsowych za pomocą wosku zwężono zęby 12 i 22, poszerzono zęby 11 i 21. Nadano drobny kształt zębom ze względu na szczupłą budowę konstytucjonalną pacjentki (ryc. 9). Po wstępnej akceptacji przez pacjentkę nowego kształtu zębów, zdjęto starą koronę metalowo-porcelanową z zęba 12, ząb 11 wzmoc-

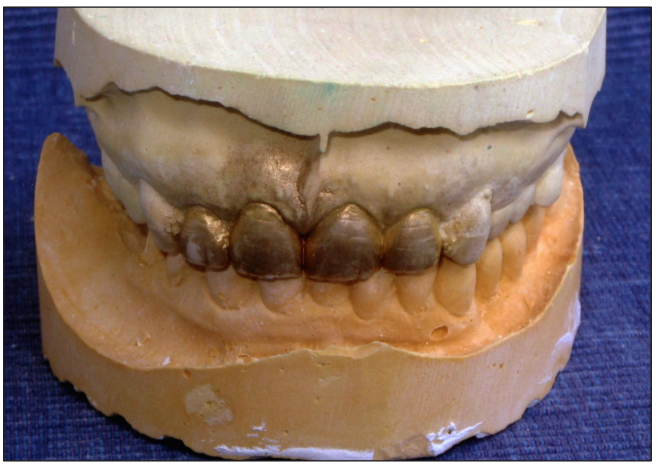

Ryc. 9. Przypadek 3. Diagnostyczny wax-up.

Ryc. 8. Przypadek 3. Sytuacja wyjściowa w jamie ustnej pacjentki.

Ryc. 10. Przypadek 3. Stan po zacementowaniu licówek.

niono włóknem szklanym. Oba zęby przeznaczono pod korony pełnoceramiczne. Zęby 21 i 22 opracowano pod licówki porcelanowe. Następnie pobrano wyciski masą elastomerową (Express 3M ESPE), zarejestrowano zwarcie woskiem, przeniesiono relację szczęki do ssż łukiem twarzowym (Protar IX,firmy Kavo). W dalszej kolejności wykonano uzupełnienia tymczasowe (mock-up) korzystając z indeksu silikonowego wykonanego na podstawie nawoskowanych modeli (wax-up) z kompozytu (Provision, firmy Kerr). Uzupełnienia wykonano z porcelany skaleniowej Elephant Antagon (firmy Elephant) i zacementowano adhezyjnie na cement kompozytowy (Panavia, firmy Kuraray) (ryc. 10).

Przypadek 4

Pacjentka N. E. lat 27 zgłosiła się w celu poprawy długości i kształtu zębów 11 i 21, a także zmianę koloru pozostałych zębów. W badaniu wewnątrzustnym stwierdzono wypełnienia kompozytowe klasy IV M w zębach 11 i 21 założone kilka lat temu po przebytym urazie (ryc. 11). Brzegi sieczne były skrócone i nierówne. Zwracał uwagę położony na różnym poziomie najwyższy punkt przejścia korony zęba w dziąsło (zenit). Pacjentka skarżyła się, że co kilka miesięcy musi korygować istniejące wypełnienia ze względu na zmianę koloru czy odłamanie brzegów siecznych. Zaplanowano przesunięcie punktu zenitu lewego siekacza dowierzchołkowo o 2mm tak, aby zachować szerokość biologiczną i wykonanie licówek porcelanowych na zęby 11 i 21. Wykonano zdjęcia, pobrano wyciski orientacyjne masą alginatową w celu wykonania modeli orientacyjnych oraz zarejestrowano zwarcie woskiem. Przeniesiono relację szczęki do ssż łukiem twarzowym (Protar IX, firmy Kavo). Modele oprawiono w artykulator i wykonano próbne nawoskowanie – wax-up. Pozostałe zęby wybielono metodą nakładkową do koloru A 1. Po zabiegu na przyzębiu odczekano 6 tygodni na wygojenie tkanek miękkich. Następnie przedstawiono pacjentce propozycję zmiany kształtu i długości zębów 11 i 21 na nawoskowanych modelach gipsowych. Po uzyskaniu akceptacji kształtu zębów przystąpiono do ich szlifowania. Usunięto istniejące wypełnienia kompozytowe. Wygładzono brzegi ubytków i nieznacznie oszlifowano tkanki twarde w granicach niezbędnego minimum (ryc. 12). Po pobraniu wycisków roboczych masą elastomerową (Honigum, firmy DMG), wykonano indeks siliko-

Ryc. 12. Przypadek 4. Stan po preparacji zębów.

Ryc. 11. Przypadek 4. Sytuacja wyjściowa w jamie ustnej pacjentki.

Ryc. 13. Przypadek 4. Stan po zacementowaniu licówek.

nowy na modelach nawoskowanych i na jego podstawie wykonano u pacjentki licówki kompozytowe (Protemp Garant, firmy 3M ESPE). Pacjentka mogła oceniać przyszłe licówki i zgłaszać ewentualne poprawki. Sprawdzono ponownie warunki zwarciowe, aby uchronić się przed pojawieniem węzłów urazowych. Na następnej wizycie zacementowano adhezyjnie (Panavia, firmy Kuraray) wykonane z porcelany leucytowej licówki (Empress I) (ryc. 13).

Wszyscy pacjenci byli zadowoleni z uzyskanych wyników leczenia. Piękny uśmiech dodaje im pewności siebie. Częściej się uśmiechają. Łatwiej nawiązują kontakty z innymi ludźmi i zdobywają bardziej atrakcyjną pracę. Efekt końcowy zależy w równej mierze od współpracy między lekarzem stomatologiem a technikiem dentystycznym. Często pomocna jest współpraca ze specjalistami innych dziedzin, na przykład z ortodontą, który przesunie zęby, umożliwiając ich bardziej oszczędną preparację, chirurgiem czy periodontologiem (21). Najważniejszy jest jednak pacjent i to jego oczekiwania estetyczne powinny być najważniejsze. Lekarz może sugerować na podstawie własnego doświadczenia własne rozwiązania, informować pacjenta jakie są możliwości i ograniczenia. Ale to pacjent powinien podejmować odpowiedzialność za podejmowane decyzje oraz aktywnie uczestniczyć w procesie diagnostyki i leczenia. Należy mu stworzyć możliwość obejrzenia efektów jakie można uzyskać na przykład za pomocą próbnych licówek wykonanych z kompozytu na podstawie indeksu silikonowego wykonanego na nawoskowanym modelu (6, 8, 15, 20, 21, 24, 26).Połączenie zabiegów ortodontycznych, chirurgicznych, zachowawczych, wybielania i stosowanie licówek porcelanowych pozwalają poprawić trwale wygląd uśmiechu z jednoczesnym zachowaniem cech indywidualnych pacjenta.

Piśmiennictwo

1. *Ahmad I.*: Problemy estetyczne spowodowane starciem zębów. Etiologia, diagnostyka, postępowanie i odbudowa. Quintessece, 2007, 3, 145-160.
2. *Borczyk D.*: Współczesne możliwości wykorzystania licówek porcelanowych w stomatologii estetycznej. Magazyn Stomatol., 2004, 9, 16-20.
3. *Burke F. J., Lucarotti P. S.*: Ten-year outcome of porcelan laminate veneers placed within the general dental services In England and Wales. J Dent, 2009, 37, 1, 31-38.
4. *D'Arcangelo C., De Angelis F., Vadini M., Zazzeroni S., Ciampoli C., D'Amario M.*: In vitro fracture resistance and deflection of pulpless teeth restored with fiber post and prepared for veneers. J. Endod., 2008, 34, 7, 834-841.
5. *Guess P. C., Stappert C. F. J.*: Wyniki kliniczne prospektywnego badania stosowania poszerzonych licówek. Magazyn Stomatol. Estet., 2008, 3, 13-30.
6. *Majewski S.*: Rekonstrukcje zębów uzupełnieniami stałymi. Wydawnictwo Fundacji Rozwoju Protetyki. Kraków, 2005, 121-122.
7. *Piankowski Z.*: Licówki porcelanowe– idealna estetyka. Cosmetic Dentistry, 2009, 3, 6-8.
8. *Schmidseder J.*: Stomatologia estetyczna. Wydawnictwo Czelej Sp. z o. o. Lublin, 2003, 223--242.
9. *Della Bona A., Kelly J. R.*: The clinical success of all-ceramic restorations. J. Am. Dent. Assoc., 2008, 139, 8-13.
10. *Fukushima M.*: Optymalizacja warstwienia mas ceramicznych w przypadku licówek. Sterowanie stopniem przezierności. Quintessence techniki dentystycznej, 2008, 3, 99-107.
11. *Kitahara N., Tsuchiya S.*: Licówki ceramiczne jako rozwiązanie estetyczne w odcinku przednim. Quintessence techniki dentystycznej, 2007, 1, 5-15.
12. *Sadighpour L., Geramipanah F., Nikzad S.*: Fixed rehabilitation of an ACP PDI class III amelogenesis imperfect. J. Proshodont, 2009, 18, 1, 67-70.
13. *Svoboda D.*: Czasem „mniej, znaczy więcej"! Cosmetic Dentistry, 2009, 1, 20-22.
14. *Werling G.*: Rozwiązanie: mikrolicówki. Cosmetic Dentistry, 2007, 2-10.
15. *Shimada Y., Yamaguchi S., Tagami J.*: Micro-shear bond strength of dual-cured resin cement to glass ceramics. Dental Materials, 2002, 18, 380-388.
16. *Gurel G.*: Licówki porcelanowe. Wiedza i sztuka. Wydawnictwo Kwintesencja. Warszawa, 2009, 21-53, 170-190.
17. *Alex G.*: Preparing porcelain surfaces for optima bonding. Compend Contin Educ. Dent., 2008, 29, 6, 324-335.

18. *Kacprzak-Ogłuszka M., Dejak B.*: Wybór materiału ceramicznego do wykonania licówek ceramicznych. Stomatologia Współczesna, 2007, 14, 4, 31-36.
19. *Nixon R. L.*: Provisionalization for ceramic laminate veneer restorations. A clinical update. Pract. Periodont. Aensth Dent.,1997, 9, 17-41.
20. *Aykent F.* i wsp.: Effect of provisional restorations on the final bond strengths of porcelain lamiante veneers. J. Oral Rehabil., 2005, 32, 1, 46-50.
21. *Borczyk D.*: Współczesne systemy pełnoceramiczne i ich wykorzystanie w codziennej praktyce. Magazyn Stomatol., 2005, 5, 10-13.
22. *Gurel G.*: Stałe diagnostyczne uzupełnienia tymczasowe: przewidywalne wyniki stosowania licówek porcelanowych napalanych warstwowo. Quintessence, 2007, 2, 74-84.
23. *Koczarski M.*: Smile makeover utilizing direct composite resin veneers. Dent. Today, 2008, 27, 12, 78-79.
24. *Reshad M.* i wsp.: Diagnostic mock-ups as an objective tool for predictable outcomes with porcelain laminate veneers in esthetically demanding patients: a clinical report. J. Prosthet. Dent., 2008, 99, 5, 333-339.
25. *Arnetzl G.* i wsp.: Protetyka adhezyjna. Urban&Partner. Wrocław, 1999, 193-205.
26. *Aboushelib M. N., de Kler M, van der Zel J. M., Feizer A. J.*: Microtensile bond strength and impact energy of fracture of CAD-veneered zirconia restorations. J. Prosthodont, 2009, 18, 3, 211-216.
27. *Addison O., Marquis P. M., Fleming G. J.*: The impact of hydrofluoric acid surface treatments on the performance of a porcelain laminate material. Dent. Mater., 2007, 23, 4, 461-468.
28. *Beuer F., Schweiger J., Eichberger M., Kappert H. F., Gernet W., Edelhoff D.*: High-strength CAD/CAM-fabricated veneering material sintered to zirconia copings– a new fabrication mode for all-ceramic restorations. Dent. Mater., 2009, 25, 1, 121-128.
29. *Conrad H. J., Seong W. J., Pesun I. J.*: Current ceramic materials and systems with clinical recomendations: a systematic review. J. Prosthet. Dent., 2007, 98, 389-404.
30. *Piwowarczyk A., Lauer H. C., Sorensen J. A.*: In vitro shear Bond strength of cementing agents to fixed prosthodontic restorative materials. J. Prosthet. Dent., 2004, 92, 265-272.
31. *Szczyrek P., Zadroga K., Mierzwińska-Nastalska E.*: Cementowanie uzupełnień pełnoceramicznych– przegląd piśmiennictwa. Część II. Protet. Stomat., 2009, 1, 16-25.
32. *Wahlmann J.*: Czy licówki porcelanowe typu „non prep" mogą stanowić alternatywę dla licówek konwencjonalnych? Cosmetic Dentistry, 2009, 1, 16--22.
33. *Kountouras D.*: Nieinwazyjne minilicówki porcelanowe – alternatywą dla wypełnień z materiałów na bazie żywic, wykonywanych techniką bezpośrednią. Cosmetic Dentistry, 2009, 3, 16-20.

Zaakceptowano do druku: 13.I.2011 r.
Adres autora: 92-213 Łódź, ul. Pomorska 251.
© Zarząd Główny PTS 2011.